

**С. Б. ДАНИЯРОВ атындагы КЫРГЫЗ МАМЛЕКЕТТИК
КАЙРА ДАЯРДОО ЖАНА КВАЛИФИКАЦИЯНЫ ЖОГОРУЛАТУУ
МЕДИЦИНАЛЫК ИНСТИТУТУ**

Д 14.22.649 диссертациялык кеңеши

Кол жазма укугунда
УДК 616.8-007.43

КЕЛИЕВА ЛАЛИТА ХАМЗАТОВНА

**БЕЛ ОМУРТКАЛАР АРАЛЫК ДИСК ЧУРКУ
ТАТААЛДАШУУЛАРЫНЫН КЛИНИКАЛЫК-НЕВРОЛОГИЯЛЫК
АСПЕКТИЛЕРИ ЖАНА АКЫБЕТИ**

14.01.18 – нейрохирургия

Медицина илимдеринин кандидаты
окумуштуулук даражасын коргоо үчүн жазылган диссертациясынын
АВТОРЕФЕРАТЫ

Бишкек – 2024

Иш И. К. Ахунбаев атындагы Кыргыз мамлекеттик медициналык академиясынын дипломго чейинки жана андан кийинки нейрохирургия кафедрасында аткарылды

Илимий жетекчиси: **Кеңешбек Бакирбаевич Ырысов**
медицина илимдеринин доктору, профессор, КР УИА
корр.-мүчөсү, И. К. Ахунбаев атындагы Кыргыз
мамлекеттик медициналык академиясынын окуу
иштери боюнча проректору

Расмий оппоненттер:

Жетектөөчү уюм:

Диссертациянын коргоосу 2024-жылдын “___” _____ саат 14:00 дө
С. Б. Данияров атындагы Кыргыз мамлекеттик кайра даярдоо жана
квалификацияны жогорулатуу медициналык институту жана И. К. Ахунбаев
атындагы Кыргыз мамлекеттик медициналык академиясына караштуу
медицина илимдери боюнча докторлук (кандидаттык) окумуштуулук
даражасын коргоо боюнча түзүлгөн 14.22.649 диссертациялык кеңештин
жыйынында өткөрүлөт. Дареги: 720004, Бишкек ш., Боконбаев көчөсү, 144а,
конференция залы. Диссертацияны онлайн коргоонун видеоконференциясынын
шилтемеси https://vc.vak.kg/b/d_1-dzn-etf-2bo.

Диссертация менен С. Б. Данияров атындагы Кыргыз мамлекеттик кайра
даярдоо жана квалификацияны жогорулатуу медициналык институтунун
(720004, Бишкек ш., Боконбаев көчөсү, 144а), И. К. Ахунбаев атындагы Кыргыз
мамлекеттик медициналык академиясынын (720020, Бишкек ш., Ахунбаев
көчөсү, 92) китепканаларынан жана vak.kg сайтынан таанышууга болот.

Автореферат 2024-жылдын “___” _____ таркатылды

Диссертациялык кеңештин окумуштуу катчысы,
медицина илимдеринин кандидаты

Б. Н. Калчаев

ИШТИН ЖАЛПЫ МҮНӨЗДӨМӨСҮ

Диссертациянын темасынын актуалдуулугу. Калктын 80% жакыны өз өмүрүндө бир жолу болсо да бел оорусун башынан өткөрөт. Бул дарт кенири жайылтылгандыгы менен катар эле майыптуулукка алып келет да миллиардаган чыгымдарга учуратат [Е. С. Байков авторлош., 2017; В. I. Martin et al., 2018]. Көпчүлүк учурда бел оорусунун негизги себеби болуп бел омурткалар аралык диск чуркусуна жана остехондрозго алып келүүчү омурткалар аралык дисктердин дегенерациясы саналат. Ошентип, бел омурткалар аралык дисктердин чуркусунун пайда болуусун эффективдүү түшүнүү, аны туура дарылоо манилүү [А. С. Никитин авторлош, 2018; В. А. Бывальцев авторлош, 2019; G. В. Andersson, 2019]. Бел кемирчектеринин патоморфологиялык субстраты болуп диск чуркусу (арткы, арткыкапталдагы, капталдагы, омурткалар аралык, форминалдык) арткы сөөк кырларынын өсүүсү, реактивдүү эпидурит, дисктин бийиктигинин чөгүүсү саналат. Азыркы учурда кенири жайылган бел омурткаларынын дисктеринин чуркусу неврологиялык симптому майыптыктын оор түрүнө алып келүү менен невропатологдордун, ортопеддердин жана нейрохирургдардын көңүл борборунда болуп жатат. [С. А. Джумабеков авторлош., 2018; Д. С. Касаткин, 2019; J. P. G. Urban et al., 2018].

Бел омурткалар аралык дисктердин чуркусу оорусун дарылоодо бейтаптардын көпчүлүгү операциялык эмес жолду тандашат. Бирок изилдөөлөрдө бир жана эки жылдык хирургиялык дарылоо алган топтор, консервативдүү дарыланган бейтаптарга караганда жакшы жыйынтыктарды көрсөткөндүгүн байкалган. Акыркы мезгилдерге чейин бел омурткалар аралык дисктердин чуркусу оорусунда операция жолу менен дарылоого караганда операциясыз дарылоонун мыктылыгын көрсөткөн изилдөө иштерин камтыган илимий изилдөө иши жок. Консервативдүү дарылоо сезгенүүгө каршы препараттарды, физиотерапияны жана аны изилөөнү камтыган мультимодалдуу ыкмадан турушу керек [К. Б. Ырысов, 2017; П. Г. Генов авторлош, 2017; В. С. Климов авторлош, 2020; Н. В. Albert et al., 2018; Z. Ademi et al., 2019].

Бир нече ири изилдөөлөр көрсөткөндөй бел омурткалар аралык дисктердин чуркусун операция жолу менен дарылоо кыска мөөнөттө жакшыртканы менен орто жана узак мөөнөттөр аралыгында карама-каршы жыйынтыктарды берген. Бул жыйынтык бел омурткалар аралык дисктердин чуркусун микродискэтомия жолу менен операциясыз дарылоо рандомизацияланган изилдөөлөрдө такталган [Б. Ж. Турганбаев авторлош, 2016; М. Н. Кравцов авторлош, 2021; M. Gugliotta et al., 2019].

Бел омурткалар аралык дисктердин чуркусун операция ыкмасы менен дарылоо тууралуу адабияттарды анализдөөдө хирургиялык жол кемирчектерди толук декомпрессиялоону камсыздоо менен жумшак ткандарды минималдуу жаракаттандырып, экстрадуралдык мейкиндикте нервтамырларынын пайда болушунун алдын алуу менен жүлүн-кыймыл сегментиндеги сөөк байламтасынын сруктурасын сактайт. Бул болсо бейтаптын операциядан кийин адекваттуу реабилитацияланып, калыбына келүүсүн тездетет. Кандай гана дарылоо түрү болбосун мейли ал консервативдүү жол менен болобу же хирургиялык жол менен болсун дарылоого комплекстүү жана дифференциалдык мамиле кылуу менен оорунун өнүгүшүн, келип чыгуусун, денгээлин, патогенезин, бейтаптын жалпы абалын, жеке жана жаш курактык өзгөчөлүктөрүн эсепке дарылоонун эффективдүүлүгүн жогорулатат [М. М. Мамытов авторлош 2015; Н. А. Коновалов авторлош, 2021; Y. X. Shen et al., 2017; W. C. Tzaan et al., 2019; G. D. Wera et al., 2019].

Жогоруда айтылгандарды эсепке алуу менен биз бел омурткалар аралык диск чуркусун аныктоодо жана дарылоо жолундагы кездешкен кемчилдиктерди жоюу максатында илимий-изилдөө иштерин жүргүздүк.

Диссертация темасы приоритеттик илимий багыттар, ири илимий программалар (долбоорлор), негизги илимий-изилдөө иштери, билим берүү жана илимий мекемелер тарабынан жүргүзүлчүү илимий-изилдөө иштери менен байланышат. Тема демилгелүү.

Изилдөөнүн максаты. Омуртканын бел-куймулчак бөлүгүндөгү бел омурткалар аралык диск чурку оорусунун ар кандай түрлөрү менен жабыркаган сыркоолорду дарылоонун дифференциалдык жолдорун жана мүмкүнчүлүктөрүн иштеп чыгуу жана баалоо.

Изилдөөнүн милдеттери:

1. Латералдык (фораминалдык жана экстрафораминалдык) диск чуркусу менен медиалдык (борбордук жана субартикулярдуу) диск чуркусун салыштыруу менен клиникалык жана рентгенологиялык мүнөздөөдө латералдык диск чуркусу тууралуу пайдалуу маалыматты берүү менен дарылоодон кийин прогноздоону жана жалпы диагностиканы жакшыртууну карап чыгуу.

2. Бел аймагындагы омурткалар аралык диск чуркусу дарты менен жабыркаган сыркоонун 1,5 Теслада МРТ-сканерлөөсүнүн корреляциясын клиникалык жана интраоперациялык жыйынтыктарын аныктоо. Бел аймагындагы омуртка аралык кемирчек чуркусу дартын аныктоо алгоритмин жана дарылоо тактикасын иштеп чыгуу жана жайылтуу.

3. Жакынкы жана алыскы мезгил аралыгында радикулопатиянын дискогендик компрессиясын оперативдүү жана консервативдүү дарылоонун жыйынтыктарын баалоо.

4. Бел аймагындагы омурткалар кемирчегинин чуркусу дартын микрохирургиялык жана эндоскопиялык ыкма менен хирургиялык дарылоо жыйынтыктарын карап чыгуу.

Алынган натыйжалардын илимий жаңылыгы:

1. Клиникалык жана нейровизуалдык изилдөө ыкмаларынын негизинде алынган жыйынтыктарды салыштыруу анализи биринчи жолу жүргүзүлдү жана омуртканын бел жана куймулчак аймагындагы омурткалар аралык диск чуркусунун ар кандай түрлөрүн дарылоонун жогорку технологиялык малоинвазивдик эндоскопиялык ыкмасынын дифференциалдык көрсөткүчү иштелип чыкты.

2. Бел омурткалар аймагында эндоскопиялык кийлигишүү технологиясы ишке ашырылуу менен жакшыртылды.

3. Эндоскопиялык кийлигишүү салттуу хирургиялык ыкмага караганда ткандардагы операциялык жаракаттанууну азайтуу менен алардын операцияга чейин жана андан кийинки дарттын ырбап кетиши сыяктуу кыйынчылыктарга кездешүү мүмкүнчүлүгүн жоготкон, ошондой эле бейтаптардын ооруканада жатуу мөөнөтү кыскарып жалпысынан алардын жашоо сапаты жакшырган.

Алынган натыйжалардын практикалык маанилүүлүгү:

1. Дарылоонун эндоскопиялык ыкмасын киргизүү бейтаптардын убактылуу ишке жарамсыздык жана алардын ооруканада жатуу мөөнөтүн бир топ кыскартат; бейтаптын активдүүлүгүн тездетет, натыйжада аталган дарт менен жабыркаган бейтаптын жашоо сапатын жакшыртат.

2. Дарылоонун эндоскопиялык ыкмасын күнүмдүк практикада колдонуу менен биз салттуу хирургиялык ыкмага караганда эффективдүү жана жогорку көрсөткүчтөгү жыйынтыктарга жетише алабыз.

3. Иште кандай гана нейрохирургиялык клиника болбосун видеоэндоскопиялык жабдыктын арсеналы бар болсо, дарылоонун эндоскопиялык ыкмасын колдонуу мүмкүнчүлүгү бар экендиги кеңири сүрөттөлгөн. Бирок эндоскопиялык ыкма бул жаңы ыкма жана хирургдан эндоскопиялык техниканы колдоно алуу көндүмүнө ээ боло тургандай кошумча дайындыгын талап кылат.

Коргоого алып чыгарылган диссертациянын негизги жоболору:

1. Латералдык диск чуркусу медиалдык чуркуга караганда төмөнүрөөк жыйынтыктарды берет. Жеке дарылоочулук көз караштан алып караганда, консервативдик хирургиялык, каптал диск чуркусу начарыраак натыйжаларга алып келет.

2. Хирургиялык дарылоонун натыйжалуулугу оорунун узактыгына жана анын кайра кайталанышына гана эмес, бел омурткасынын дегенеративдик-дистрофиялык өзгөрүүлөрүнүн кысуу даражасынан келип чыккан неврологиялык көрүнүштөрдүн оордугуна да көз каранды.

3. Омуртка аралык диск чуркусун стандарттуу хирургиялык дарылоосу ачык дискэктомия болгон, бирок минималдуу инвазивдик процедураларга тенденция бар.

4. Эндоскопиялык дискэктомия ыкмасы кадимки ачык дискэктомияга караганда бел омуртка аралык диск чуркусунан жабыркаган бейтаптарды дарылоодо коопсуз жана эффективдүү ыкма болуп саналат.

Изилдөөчүнүн жеке салымы. Илимий иш изилдөөчүнүн жеке катышуусу менен бел омурткасындагы дегенеративдик-дистрофиялык процесстерди диагностикалоонун жана дарылоонун жаңы ыкмаларын иштеп чыгууну жана ишке киргизүүнү камтыйт. Клиникалык материалдарды чогултуу жана иштеп чыгуу автор тарабынан ишке ашырылган. Диссертант бел чуркусу менен ооруган бейтаптарды текшерүүгө жана дарылоого түздөн-түз активдүү катышкан.

Диссертациянын натыйжаларын апробациялоо. Изилдөөнүн негизинде алынган натыйжалар жана негизги жоболор төмөнкү илимий иш-чараларда жарыяланды жана талкууга алынды: Сибирь эл аралык нейрохирургиялык форуму (Новосибирск, 2018); Кыргыз Республикасынын анестезиологдор жана реаниматологдорунун республикалык конгресси (Чолпон-Ата, 2018); Өзбекстан Республиканын нейрохирургдарынын 3-конгресси (Ташкент, 2019); Сибирь нейрохирургдар ассоциациясы менен биргеликте Кыргызстандын невролог жана нейрохирургдарынын эл аралык илимий-практикалык конференциясында (Бишкек, 2019); И.К.Ахунбаев атындагы Кыргыз мамлекеттик медициналык академиясынын “Илим күндөрү-2021” (Бишкек, 2021).

Диссертациянын натыйжаларынын басылмаларда толук чагылдырылышы. Диссертациялык иштин негизги жоболору 6 илимий макалаларда жарык көрдү. Автор тарабынан киргизилген рационализатордук сунуштары үчүн 3 күбөлүк алынды. Алар төмөнкүлөр: (18.12.2018-жылда берилген 33/18-19 “Бел омурткалар аралык диск чуркусун микрохирургиялык алып салуу ыкмасы”; № 34/18-19 “Рецидивдик омурткалар аралык диск чуркусунун алдын алуу ыкмасы” № 35/18-19).

Диссертациянын түзүмү жана көлөмү. Диссертациялык иш компьютерде терилген 158 беттен турат, шрифти Times New Roman, кириллица (өлчөмү - 14, интервалы - 1,5). Иш киришүү, адабийсереп, жекече изилдөөлөрдүн эки бабынан, корутундудан, тыянактардан, практикалык сунуштамалардан, 208 булактан турган колдонулган адабияттардын тизмесинен турат, алардын ичинен 125 эмгек алыскы чет өлкөлүк авторлорго тиешелүү. Иллюстрация 13 таблицаны жана 7 сүрөттү өз ичине камтыйт.

ИШТИН НЕГИЗГИ МАЗМУНУ

1-бап. Бел омуртка аралык диск чуркусун аныктоо жана дарылоо (адабий сереп). Бул баптабел-куймулчак бөлүгүндөгү куяң оорусунун пайда болушу, жүлүн тамырларына зыян келтирүү механизмдери, бел омурткалар аралык дискчуркусу дарты менен жабыркаган бейтаптарды инструменталдык диагностикалык аныктамасынын эпидемиологиялык структурасынын заманбап тенденциялары берилген.

2-бап. Изилдөө материалдары жана ыкмалары.

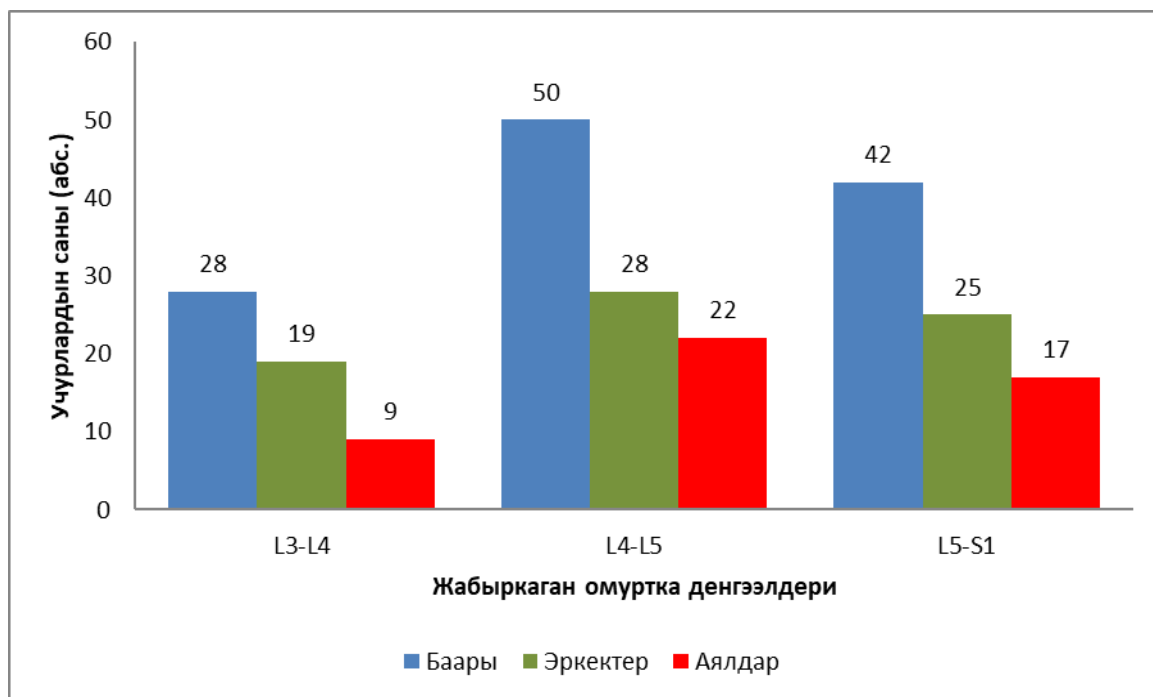
2.1 Изилдөө объектиси. 2018-2020 жылдырдын аралыгында Кыргыз Республикасынын Саламаттыкты сактоо министрлигинин алдындагы Улуттук госпиталынын нейрохирургия клиникасынын бөлүмдөрүндө диагностикалык кароодон өткөн бел омуртка аралык кемирчек чуркусунун неврологиялык татаалдашкан түрү менен жабыркаган 120 бейтаптын дартын диагностикалык текшерүү жана дарылоо натыйжаларын комплексте алынган маалыматтарды талдоонун натыйжасын камтыйт. талданган.

2.2 Изилдөө предмети. Бел омуртка чуркусу дарты менен жабыркаган неврологиялык күчөп кетүүгө кабылган, операциялык жол менен – 97 (80,8%) жана 23 (19,2) консервативдик стационарда дарылануудан өткөн 19 жаштан 72 жашка чейинки бейтаптардын комплекстүү клиникалык талдоосун камтыйт. Эркектердин саны – 72 (60,6%), аялдардыкы – 48 (40,0%) түзгөн (2.1.1-табл.).

2.1.1-таблица - Бейтаптарды жынысы жана жашы боюнча бөлүштүрүү

Жашы	бардыгы		эркектер		аялдар		эркек/аял катнашы
	абс.	%	абс.	%	абс.	%	
<19	4	3,3	1	1,5	3	6,3	0,33
20-29	14	11,7	8	12,3	6	12,5	1,33
30-39	31	25,8	21	26,2	10	20,8	2,1
40-49	35	29,2	25	33,8	10	20,8	2,5
50-59	26	21,7	15	23,1	11	22,9	1,36
60 ж/аулуу	10	8,3	2	3,1	8	16,7	0,25
Жалпы	120	100	72	60,0	48	40,0	1,5

Эркектерде да аялдарда да L4 менен L5 омурткалар ортосу дартка көбүрөөк чалдыккан (2.1.1-сүрөт).



2.1.1-сүрөт - Бейтаптардын жабыркаган омурткалар денгээлдери боюнча бөлүнүшү.

Бейтаптарды текшерүү стандарттык клиникалык ыкма менен жүргүзүлүп, бул этаптын аякташы менен ошол же кошумча диагностикалык ыкмаларды пайдалануу боюнча көрсөткүчтөр түзүлгөн. Жагдайга карап 47 бейтапта латералдык, 35 инде парамедиалдык, ал эми 39 унда медиалдык чурку аныкталган. Бул операция учурунда тастыкталган.

Алынган натыйжаларды статистикалык иштеп чыгаруу. Статистикалык анализ Windows үчүн SPSS v21 компьютердин статистикалык пакетин колдонуу менен жана орточо көрсөткүчтү аныктоодо жүргүзүлгөн арифметикалык чоңдук (м) орточо квадрат (м) эсептелген. Сандык жана сапаттык көрсөткүчтөрдүн жыштыгын салыштыруу үчүн Стьюденттин критерийи боюнча вариациялык статистика менен алынган маалыматтар колдонулган. Ишенимдүүлүк даражасы t-критерийинин жардамы менен аныкталган. Өз ара жыштыктын жана бөлүштүрүүнүн салыштырмалуу сандардын салыштыруу жана алардын ортосундагы айырмачылыктардын маанисин баалоо Хи-квадраттык тестине ылайык жүргүзүлгөн. $P < 0,05$ вариациялары статистикалык жактан маанилүү деп эсептелген.

3-бап. Жекече изилдөөлөрдүн жыйынтыктары жана аларды талкуулоо. Бел омурткалар аралык диск чуркусунун диагностикасы.

3.1 Клиникалык жана неврологиялык диагностика. Бейтаптардын жынысы, жашы, оорунун узактыгы, сандык рейтингдик шкаласы, диск аралык чуркунун саны, диск аралык чуркунун таасири (протрузия же экструзия, бут

булчундарынын алсыздыгы, дарылоонун ыкмасы (консервативдүү же хирургиялык) жана клиникалык жыйынтык (сакайды же жылыш жок) изилдөөгө алынды (3.1.1-табл.).

3.1.1-таблица - Диск чуркусунун медиалдык жана латералдык өзгөчөлүктөрүн радиологиялык жана клиникалык салыштыруу

Параметри		Латералдык чуркусу	Медиалдык чурку	P
жашы		54,3±13,4	45,5±12,1	<0,001
жынысы	эркектер	17	52	0,6
	аялдар	11	40	
Оорунун узактыгы		6,8±1,0	7,6±1,2	0,181
оору	Басымдуу аксиалдык	9	43	<0,001
	иррадиациялык	19	49	
СРШ дарыланганга чейин		8,4±10,3	7,2±8,6	0,288
диск чуркусунун саны	1	9	63	<0,001
	2	9	20	
	3	8	8	
	4	2	1	
диск чуркусунун оордугу	протрузия	20	78	0,486
	экструзия	8	14	
Булчундарынын алсыздыгы	бут бар	14	49	0,531
	жок	10	43	
Дарылоо ыкмасы	консервативдүү	14	13	0,793
	хирургиялык	14	72	
Дарылоонун жыйынтыгы	сакайды	19	65	0,036
	жылыш жок	9	27	

Эскертүү: *СРШ – сандык рейтинг шкаласы.

Дарылоонун ыкмасына жараша консервативдүү дарылануу жана хирургиялык дарылоо колдонулган. Клиникалык натыйжанын ийгиликтүүлүгү дарыланганга чейинки СРШ 12 айга чейинки убакыт аралыгында салыштырылган СРШ көрсөткүчү 50% дан ашык болгон. Бул маалыматтар медиалдык жана латералдык диск чуркусу менен жабыркаган бейтаптардын топторун салыштыруудан келип чыккан. Мындан сырткары жалпысынан консервативдүү жана хирургиялык дарылоотопторундагы клиникалык жалпы натыйжалар салыштырылган. 120 бейтаптын ичинен латералдык топко 28

(23,3%) бейтап, а медиалдык топко - 92 (76,7%) бейтап кирген. Латералдык топтогулардын жашы медиалдык топтогуларга караганда улуураак болгон. Медиалдык топтогуларга караганда латералдык топтогулардын бел омурткалар аралык диск чуркусунун даражасы жана бутунун оруусу жогору болгон. Бирок топтордун ортосунда жыныстык өзгөчөлүк, оорунун белгилеринин узактыгы, бел омурткалар аралык диск чуркусунун оордугунда, бут булчуңдарынын алсыздыгында олуттуу айырмачылыктар байкалган эмес. Хирургиялык кийлигишүүгө кабылган эки топтун ортосунда олуттуу айырма болгон эмес.

Консервативдик жана хирургиялык дарылоонун кичи топторунда латералдык тобу медиалдык топко караганда начар жыйынтыктарга ээ болгон, бирок статистикалык жактан маанилүү болгон эмес. Анткени медиалдык диск чуркусунан жабыркаган бейтаптарга караганда латералдык диск чуркусу менен жабыркаган бейтаптардын жашы улгайып калгандыктан аларда буттун оорусу көбүрөөк сезилген. Медиалдык диск чуркусуна караганда латералдык диск чуркусу башка көптөгөн диск чуркуларын дырылоодогу клиникалык начарлоосу менен көбүрөөк байланыштуу.

Бирок медиалдык топтогуларга караганда латералдык топтогулардын дарылоодон кийинки оорусунун басаңдаганы бир кыйла төмөн болгон, ал 3.1.2-таблицада көрсөтүлгөн.

3.1.2-таблица - Латералдык жана медиалдык диск чуркусун дарылоонун ыкмалары боюнча клиникалык натыйжаларды салыштыруу

Параметрлери		Латералдык чурку	Медиалдык чурку	P
Консервативдик	жакшыруу	9	10	0,151
	натыйжа жок	5	3	
Хирургиялык	жакшыруу	9	48	0,13
	натыйжа жок	5	31	
Жалпы		28	92	

3.2 Бел омурткалар аралык диск чуркусунун клиникалык жана интраоперациялык белгилеринин 1,5 Тесла магниттик-резонанстык томографиясындагы корреляциясы. Изилдөөнүн бул бөлүмүнүн максаты бел омуртка аралык диск чуркусу менен ооруган бейтаптардын МРТ-сканерлөөсүнүн корреляциясын аныктоо болгон.

МРТнын жыйынтыгы өз ичине пролапстын деңгээлин, абалын (медиалдык, парамедиандык, фораминалдык жана экстрафорамиалдык), түрүн (чыгып калуу, экструзия жана секвестрация), миграция (жогорку жана төмөнкү), жогорку интенсивдүү зоналары, капталынын кирип кетиши жана фораминалдык стеноз (бел омурткасынын дуралдык баштыгынын кысылышы), нерв тамырларынын басылуусун камтыйт.

Бейтаптардын абалын баалоо үчүн колдонулган клиникалык критерийлер, бел омурткасынын диск чуркусунун иррадиациялык ылдыйкыбөлүгүнүн оорусу, белгилүү дерматоманын аймагындагы радикулярдык оорусу, нерв тамырынын чыңалуусун аныктоо үчүн (Ласег симптому) түз буттукөтөрүү тести, басуунун бузулушу жана неврологиялык жетишсиздиктин өөрчүүсү. Бул дарттын белгилери байкалган бейтаптарга ачык дискэктомия ыкмасы менен операция жасалат. Интраоперациялык маалыматтар фрагменттин жайгашышына, миграциясына, шакекченин жарылышына, фораминалдык стенозго жана капталынын кирип кетишине байланыштуу. Андан кийин байкоолор МРТ изилдөөнүн жыйынтыгы менен салыштырылган.

Дисктин түшүүсү “клиникалык мааниге ээ болгон” клиникалык жыйынтыктар (мисалы, оң же сол буттун оорусу жана оорунун дерматомдор, монотомдор боюнча таралышы) МРТнын жыйынтыктары менен туура корреляцияланган. Жалпысынан алганда бейтаптарды тыкыр текшерүүдөн өткөргөндөн кийин 51 учур клиникалык жактан маанилүү деп эсептелген. Бейтаптарга ачык дискэктомия жасалган. Клиникалык мааниге ээ болгон 56 деңгээл аныкталгандан кийин, 51 инде жабыркаган диск симптомдуу болгон, ал эми калган бешинде болсо симптомдор байкалган эмес.

Жабыркаган дискти аныктоодо МРТ өтө сезимтал тест болгону менен ал жогоркуспецификалуу деп эсептелбейт. Бардык деңгээлдер туура аныкталган жана бир да туура эмес аныктама берилген эмес.

МРТ сканерлөөдө омуртка аралык дисктердеги 51 пропластын жайгашкан жери жана операциялык деңгээлдери изилденген. Жалпысынан 33 парамедиандык, 14 медиалдык жана 4 фораминалдык диск чуркусу аныкталган. Алардын ичинен 28 (85%), 6 (43%) жана 3 (75%) тиешелүүлүгүнө жараша оң Ласег симптому менен байланышкан.

Ошентип, Ласег симптому (15° дан 75° бурч) 37 бейтапта аныкталды. Логистикалык регрессия анализи статистикалык жактан омуртка аралык деңгээлдерин маанилүү катары талдап чыккан жок. 24 бейтапта неврологиялык жетишсиздик байкалган. Алардын 13 нүн булчуң күчү 4 баллга, 8 нин булчуң күчү 3 баллга, ал эми 1 баллга үчөөнүн булчуң күчү бааланган. Бардык симптомдор тамыр тартылышы менен өтө тыгыз байланышта болгон. Омуртка аралык дисктин пролапсы жайгашкан жеринде неврологиялык жетишсиздик менен статистикалык маанилүү байланышты көрсөткөн эмес: 42,4%, 50% жана 75% парамедиандык, постеромедиалдык жана формалдуу пролапс тиешелүүлүгүнө жараша, кандайдыр бир кыймыл алсыздыгын көрсөткөн (3.2.1-табл.).

3.2.1-таблица – Неврологиялык дефицит жана МРТ табылгалары менен айкалышы

МРТ табылгалар	Субтип	Ыктымалдык катышы (95%)	p
Жайгашуусу	борбордук	0,5625 (0,125-2,517)	СМЭ
	параборбордук	0,6049 (0,225-1,625)	СМЭ
Деңгээли		0,6604 (0,192-2,326)	СМЭ
Миграциясы		0,7225 (0,289-1,800)	СМЭ
Стенозу	бар	3,3058 (1,167-0,514)	0,022
	жок	0,1375 (0,03-0,514)	0,001
Тиби		2,78 (0,663-11,623)	СМЭ

Эскертүү: ЫК – ыктымалдык катышы; ИА– ишеним аралыгы; СМЭ – статистикалык мааниге ээ эмес.

Үч бейтаптын кадам шилтешинде кыйынчылык жаралып, солкулдаткан катуу жан чыдагыс ооруну башынан өткөрүшкөн (Визуалдык аналог шкаласы боюнча 10 балл) жана аларда омурткалардын диск деңгээли так болгон. Логистикалык регрессиялык анализдин жардамы менен оорулардын жайгашкан жери, миграция масштабы, стенозу жана узактыгы сыяктуу ар кандай МРТ өзгөрмөлөрдүн байланышын жана алардын неврологиялык жетишсиздик менен байланышынын клиникалык маанисин аныктадык. МРТ көзөмөлдөө аркылуу нерв тамырынын компрессиясы жана неврологиялык дефициттин ортосунда статистикалык маанилүү байланыш ($p=0,02$) табылган.

Протрузия ($n=28$),экструзия ($n=19$) жана ($n=4$) неврологиялык дефицитке таасирин тийгизген эмес,бирок бут оорусу үчүн ВАШ упайлары дискке караганда жогору болгон (орточо маани: 8чыгуу үчүн, 8,8 экструзия жана 9,2 секвестр үчүн). Жогорку жана төмөнкү миграция клиникалык натыйжаларга эч кандай таасирин тийгизген жок жана МРТ сканерлөө ар бир учурдун интраоперациялык жайгашуусун жана диск чуркусунун фрагменттик чоңдук даражасын так аныктоону камсыздады.

16 бейтапта (32%) МРТ сүрөтүндө жогорку интенсивдүүлүк аймагы табылган,андай айланма дефект болгон жердигипертензиялуу T2 сигналы тастыктайт.Клиникалык жактан бул бейтаптар кайра ВАШ 4,4 +/- + 1,04 менен башка бейтаптарга салыштырмалуу белдин оорушунун (6,6 + 2,12) жана буттун оорушу (8,8) үчүн ВАШ упайлары жогору болгон; бут 8,6 жана жогорку интенсивдүү зонасы жок бейтаптардын бел оорусу үчүн ВАШ статистикалык жактан маанилүү деп табылган ($p=0.001$) интраоперациялык айланма кемтиги 10 учурда аныкталган.3.2.2-таблицада изилденген параметрлер түрүнө жараша интраоперациялык корреляциянын маалыматтары көрсөтүлгөн.

3.2.2-таблица - МРТдагы жана интраоперациялык табылгалар

МРТ табылгалар	Интраоперациялык корреляциясы
Жайгашуусу	толук
Баскычы	сезимталдыгы 100%, спецификалуулугу 94,9%
Деңгээли	толук
Миграция	толук
Стеноз	так
Тип	толук
ЖИА	62,5% идентификацияланган

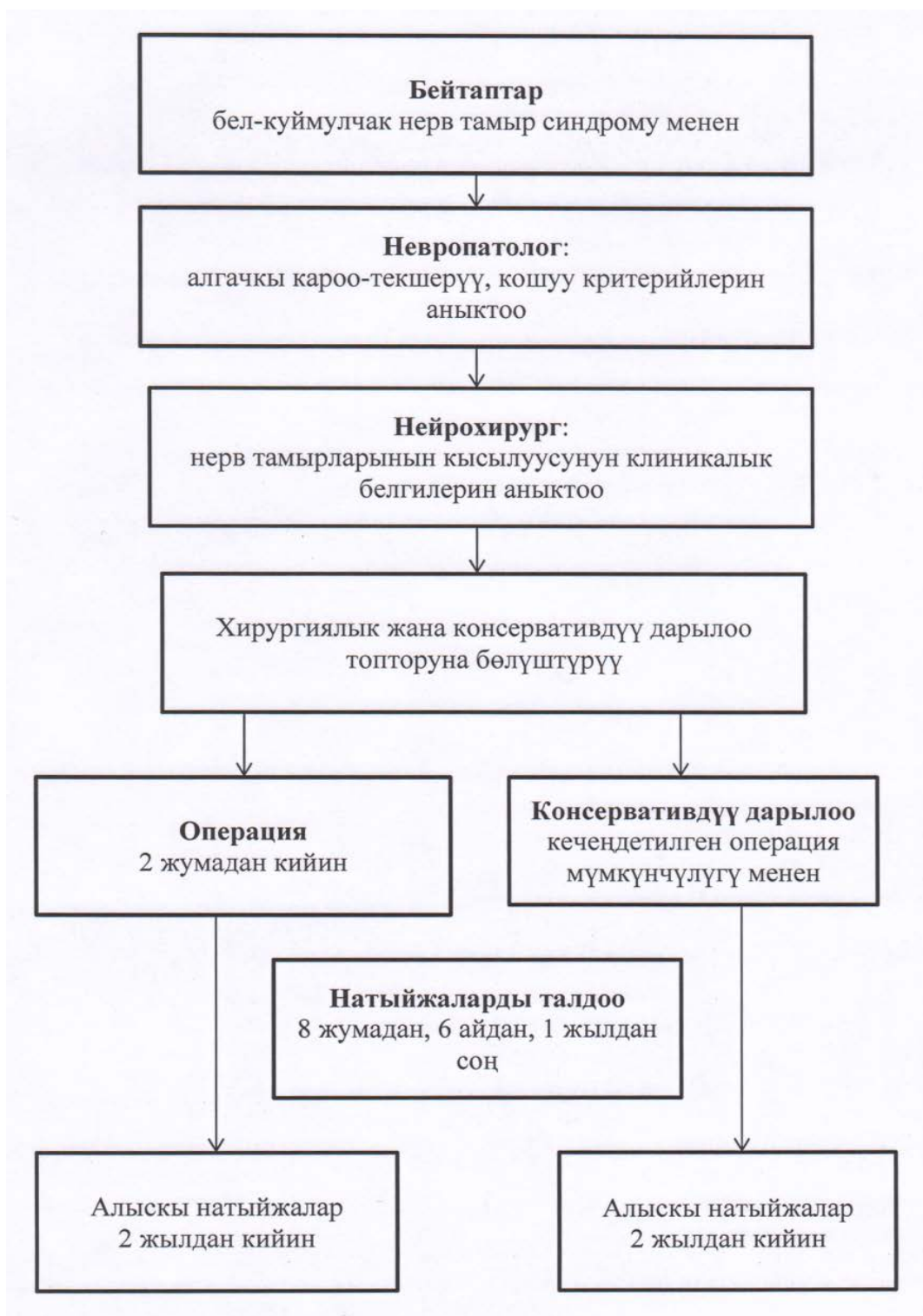
Эскертүү: ЖИА – жогорку интенсивдүүлүк аймагы.

Ошентип, клиникалык жактан алып караганда 1,5 Тесла МРТ сезимталдыгы 100% жана спецификалуулугу 94,9% түзөт деген жыйынтыкка келүүгө болот. МРТ натыйжалары интраоперациялык өзгөчөлүктөр менен тыгыз байланышта жана дискэктомияны пландадаштырууда минималдуу инвазиялык мүмкүнчүлүктү колдонуу үчүн эң сонун курал боло алат (эндоскопиялык дискэктомия жана түтүк жардамы менен дискэктомия).

Аныкталган жыйынтыктардын бардыгын эле клиникалык мааниге ээ деп айтууга болбойт. Качан гана клиникалык маалыматтар МРТ жыйынтыктары менен туура келип омуртканын диск бөлүгүндөгү оорунун генератору жана себеби аныкталгандан кийин операция тууралуу чечимдер кабыл алынган.

3.3 Узак мөөнөттүү консервативдик дарылоо же бел омуртка аралык дисктин грыжасынын "эрте" операциясы. Биз хирургиялык кийлигишүүгө караганда эффективдүү консервативдүү дарылоонун узак бирок рандомизацияланган көп борбордуу изилдөөнүн жыйынтыктарын сунуштайбыз.

Эгерде каралып жаткан гипотеза четке кагылса бул изилдөөнүн натыйжалары учурдагы көрсөтмөлөрдү сарамжалдуу пайдаланууга алып келет. Эгерде консервативдүү дарылоонун гипотезасына ылайык бул ыкма 6-12 жумадан кийин хирургиялык кийлигишүүгө караганда экономикалык жактан эффективдүү болсо, анда операциянын мөөнөтү боюнча учурдагы сунуштарды кайрадан карап чыгуу керек (3.2.1-сүрөт).



3.2.1-сүрөт - Бел омурткалар аралык диск чуркусу менен жабыркаган бейтаптарга дарылоо жүргүзүүнүн алгоритми.

4-бап. Омуртка аралык диск чуркусун дарылоонун натыйжалары.

4.1 Омуртка аралык диск чуркусунун ачык хирургиялык жана консервативдик дарылоонун жыйынтыктарынын салыштырма анализи.

Бел омуртка аралык диск чуркусун хирургиялык жана консервативдик жол менен дарылоонун жыйынтыктарын салыштыруу максатында келечекти эсепке

алуу менен рутиндүү клиникалык практиканын анализи менен 120 бейтаптан турган топту изилдөөгө алдык. Бел омуртка аралык диск чуркусун хирургиялык жана консервативдик дарылоонун жыйынтыктары күнүмдүк клиникалык практиканын анализинде проспективдик когорттук изилдөөдө талданды. Жыйынтыктоочу көрсөткүч катары Түндүк Американын омуртка коомунун (NASS) сурамжылоосу жана 36 пункттан турган кыскача медициналык текшерүү, белдин оорусун, ишке жарамдуулук, нейрогендик симптомдор жана жашоо сапаты тууралуу бейтаптардын билдирүүлөрү көрсөтүлдү. 6,12 жана 52 жумаларда стандартуу ачык дискэктомия консервативдүү кийлигишүүгө салыштырылган (4.1.1-табл).

4.1.1-таблица - Текшерилген бейтаптардын негизги мүнөздөмөлөрү

Параметри	Хирургиялык	Консервативдик	p	p коррекциядан кийин
Жашы (жыл)	50,4±13,5	49,8±12,7	0,66	0,69
Дене массалык индекси(kg/m ²)	26,7±4,5	27,3±4,4	0,27	0,79
Жынысы				
Эркектер	15 (50,0)	14 (46,7)	0,72	0,74
Аялдар	15 (50,0)	16 (53,3)		
NASS				
оору	7,8±2,2	7,7±2,7	0,64	0,88
Нейрогендик симптомдор	18,8±6,7	17,3±8,3	0,098	0,84
Функциясы	24,7±8,4	25,8±9,3	0,32	0,72
SF-36				
Физикалдык	26,5±7,0	27,3±6,8	0,39	1,00
Менталдык	48,7±12,5	46,8±14,5	0,26	0,93

Хирургиялык жол менен дарыланган бейтаптардын абалы тезирээк жакшырган, бирок эки топтун ортосундагы айырмачылык 3 айдын аралыгында жоголгон. 1 жылдык байкоодон кийин хирургиялык топтун бейтаптары физиологиялык өзгөрүүлөрдүн анчалык байкалбагандыгын айтышкан, бирок бул ага чейинки же кийинки баа болгон эмес.

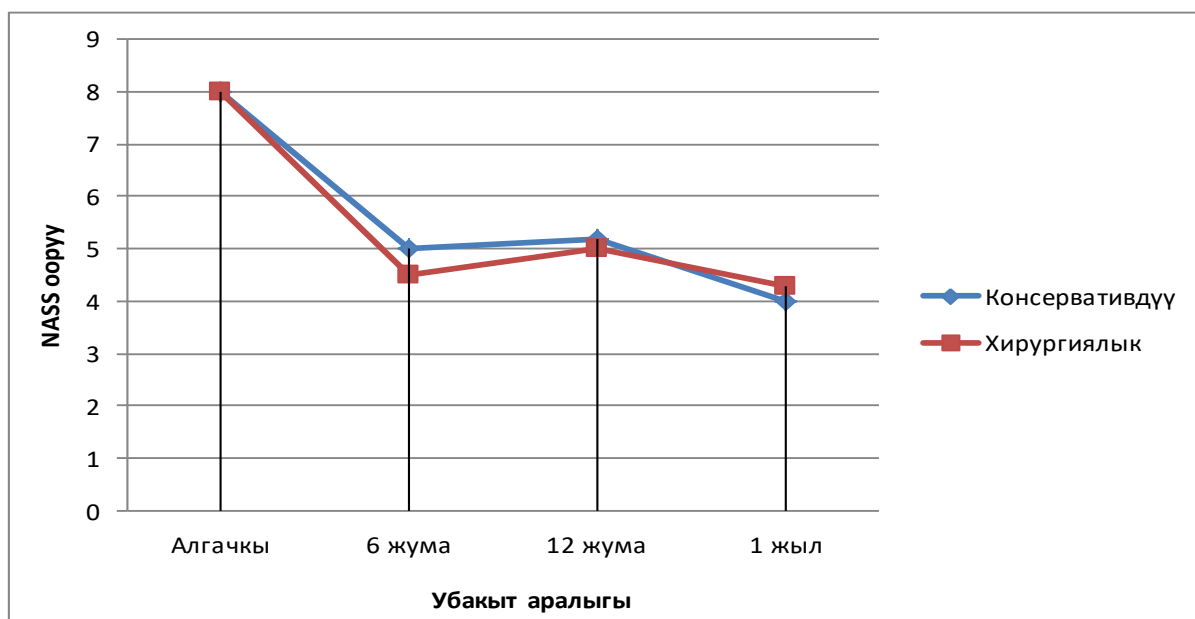
Бирок, ИА нөлдүк таасири (4.1.2-табл.) менен, кийинки бардык баалоодо ооруу упайларынын ортосундагы топтук айырмачылыктардын ырааттуу төмөндөшү байкалды. Ошол сыяктуу эле, хирургиялык топтогу 34% (95% ИА, 16% дан 47% чейин) бейтаптар дарылоо аяктагандан кийин 6 жумадан кийин дарылануу боюнча жооп беришкен, бирок топтордун ортосунда салыштыруу үчүн 95% ИА бардык кийинки баалоодо нөлдүк эффектини камтыган.

4.1.2-таблица – Жакынкы жана алыскы мезгилдик натыйжалар

Хирургиялык	Консервативдик	Айырма	
NASS ооруу			
6 жума	4,4 (4,0-4,7)	5,3 (4,5-6,2)	-1,0 (-1,9 - 0,1)
12 жума	4,8 (4,4-5,1)	5,1 (4,2-6,0)	-0,3 (-1,3 - 0,6)
1 год	4,5 (4,1-4,9)	4,7 (3,8-5,6)	-0,2 (-1,2 - 0,8)
NASSнейрогендик белгилер			
6 жума	16,5 (14,8-18,2)	20,0 (16,2-23,9)	-3,5 (-7,7 - 0,7)
12 жума	14,7 (13,0-16,4)	18,2 (14,3-22,0)	-3,5 (-7,7 - 0,7)
1 жыл	14,0 (12,2-15,7)	17,1 (12,7-21,5)	-3,1 (-7,9 - 1,6)
NASSфункциясы			
6 жума	17,9 (16,5-19,4)	17,3 (14,1-20,5)	0,7 (-2,8 - 4,2)
12 жума	13,7 (12,4-14,9)	17,0 (13,6-20,3)	-3,3 (-6,9 - 0,3)
1 жыл	11,5 (10,2-12,9)	15,3 (11,9-18,6)	-3,7 (-7,4 - 0,1)
SF-36 физикалдык функция			
6 жума	33,2 (31,8-34,6)	36,3 (33,4-39,1)	-3,1 (-6,4 - 0,1)
12 жума	38,0 (36,7-39,3)	37,8 (34,4-41,2)	0,2 (-3,5 - 3,8)
1 жыл	41,0 (39,4-42,5)	40,3 (36,7-43,8)	0,7 (-3,2 - 4,6)
SF-36 менталдык функция			
6 жума	47,9 (45,8-49,9)	48,2 (44,3-52,2)	-0,4 (-4,9 - 4,1)
12 жума	49,3 (47,6-51,0)	47,5 (43,6-51,3)	1,8 (-2,3 - 6,0)
1 жыл	50,3 (48,7-51,9)	47,9 (43,9-51,8)	2,4 (-1,9 - 6,7)

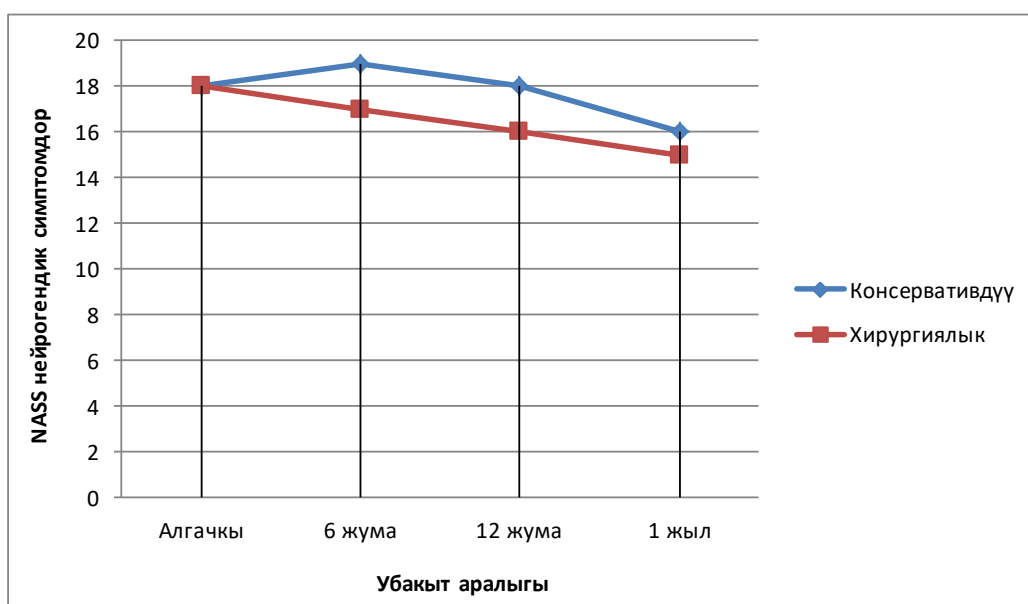
NASS боюнча нейрогендик белгилер жана функциялар. Нейрогендик белгилер хирургиялык топтогу бейтаптардын тезирээк сакаюу тенденциясы менен байланышта болгон (6 жана 12 жума: - 3,5,95% ИА -7,7- 0,7). Бирок биз көп узак мөөнөттүк айырманы көзөмөлдөгөн жокпуз (2 жыл: - 1,3, 95% ИА – 6,3, - 3,7).

Биринчи 6 жумалык баалоодо физикалдык функцияда топтордун ортосунда айырмачылыктар табылбады (0,7, 95% ИА -2,8 – 4,2). Хирургиялык топтордогу бейтаптар бир жылдан кийин төмөнкү функционалдык бузулуулары билдиришкен (-3,7 95% ИА -7,4 төн – 0,1 чейин), бирок бул айырмачылык эки жылдык көзөмөлдөөдө сакталган эмес (-1,1 95 % ИА -5,2 – 2,9) 4.1.1-сүрөт.



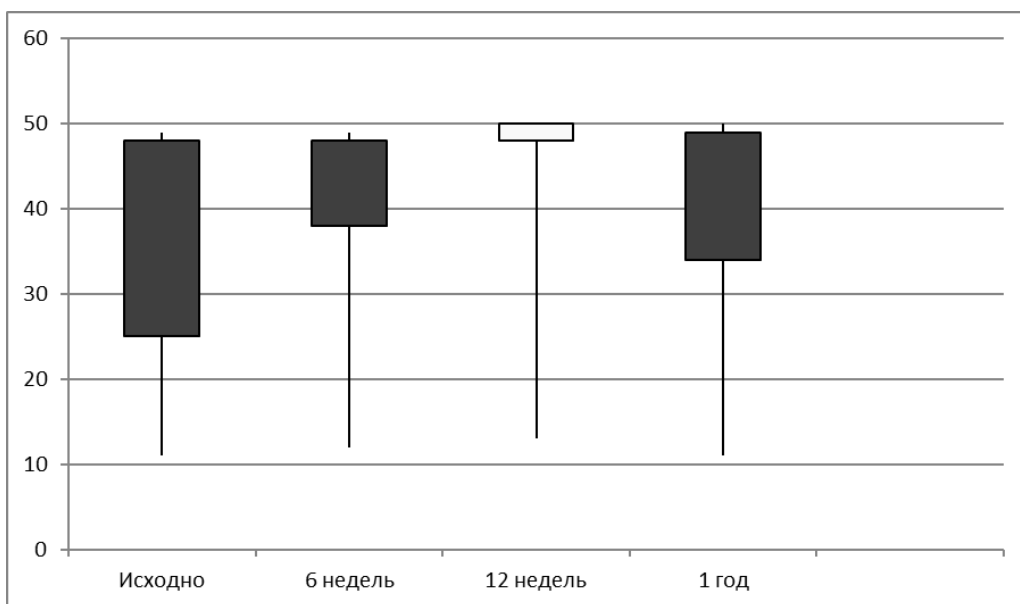
4.1.1-сүрөт - Орточо NASS оору баалары, баштапкыдан кийинкиге чейин 95% ишеним аралыгы менен.

36 пункт боюнча кыскача медициналык көзөмөл. Изилдөөнүн жүрүшүндө топтордун ортосунда жашоо сапатында айтаарлык өзгөчөлүктөр байкалган эмес (4.1.2-сүрөт).



4.1.2-сүрөт - NASS нейрогендик белгилердин орточо мааниси, баштапкы абалдан көзөмөлгө алынган мезгилге чейинки 95% ишеним аралыгында.

Негизи топтогу бейтаптар, эрежеге ылайык SF-36 физикалдык шкаласы боюнча узак мөөнөттө жогорку бааларды алышкан(6жума -3,1 95% ИА – 6,4-0,1).



4.1.6-сүрөт – Орточо NASS функция маанилери, базалык көрсөткүчтөн байкоо мезгилине чейин 95% ишеним аралыгы бар.

Хирургияга каршы эскиче дарылоо белгилери катаалдыгын азайткан, орто же узак мөөнөттүү аралыкта омуртка аралык диск чуркусу менен ооруган бейтаптардын жашоо сапатын жакшырткан эч кандай далил табылган жок.

Бел омурткалар аралык диск чуркусу менен жабыркаган бейтаптарды хирургиялык кийлигишүү жана консервативдүү дарылоо ишиас симптомуна узак убакытка жакшы таасирин тийгизди. Консервативдүү дарылоого караганда хирургиялык дарылоо бел оорусун тезирээк сакайткан, бирок үч айдан кийин кескин айырма байкалган эмес. Бул жагынан алып караганда жан чыдагыс катуу ооруунун белгилери байкалган консервативдик дарылоодон канаатандыраарлык жакшы боло албаган бейтаптар үчүн хирургиялык дарылоо жагымдуу болгон.

4.2 Микроэндоскопиялык жана ачык дискэктомиянын натыйжаларынын эффективдүүлүгүн салыштырып талдоо. Хирургиялык кийлигишүүгө дуушар болгон орто жаштагы жана жашы өткөн бейтаптардын операция учурундагы кан жоготуу жана жалпы наркозду кабыл алуусун изилдөө максатында алдыбызга Освестр индекси, ВАШ боюнча баалоо функционалдык натыйжалары милдетин койдук.

Бейтаптарды 2 топко, башкача айтканда, эндоскопиялык дискэктомиядан жана ачык дискэктомиядан өткөндөр деп бөлдүк, андан кийин операцияга чейинки жана операциядан кийинки майыштуулук көрсөткүчтөрүн салыштырдык. 60 бейтапты текшерип, операция жасадык. Алардын ичинен 30 бейтап (15 аял 15 эркек) эндоскопиялык дискэктомия жана жана 30 бейтап (14 эркек 16 аял) ачык дискэктомияга дуушар

болушкан. Операцияга жана наркозго болгон убакыт бир кыйла кыскарган эндоскопиялык дискэктомия жасалган бейтаптардын кан жоготуу жана ооруканада болушу ачык дискэктомияга салыштырмалуу азайган ($p > 0,005$). Эки топтун тең Освестри индекси боюнча майыштуулукту баалоо көрсөткүчтөрүнүн жакшырышы клиникалык жана статистикалык жактан маанилүү болгон, 1-күнү операциядан кийин ($p > 0,005$), 6 жумадан кийин ($p > 0,005$), 6 айдан кийин ($p > 0,005$) статистикалык мааниге ээ эмес. Клиникалык жактан жакшыруулар эки топто бирдей болгон. Ишке жарамдуулуктун ВАШ көрсөткүчү жана Освестри майыптык индексинин упайлары операциядан кийин эки топто тең кыйла жакшырды. Клиникалык жана статистикалык жактан мааниге ээ болгон кан жоготуу азайган, операция убактысы үнөмдөлгөн, стационарда жатуу мезгили кыскарган. Ачык дискэктомияга караганда эндоскопиялык дискэктомия тобундагы операция болгон бейтаптар аз кан жоготушкан жана ооруканада жатуу убактысы бир кыйла кыскарган.

Ачык дискэктомия тобундагылардын операция убактысы эндоскопиялык дискэктомия тобунда операцияга караганда узагыраак болгон ($p = 0,006$) (4.2.1-табл.).

4.2.1-таблица – Демографиялык мүнөздөмөсү жана натыйжалары

Параметри	Орто \pm стандарттык чектөө		p
	Эндоскопиялык дискэктомия	Ачык дискэктомия	
Жашы (жыл)	57,5 \pm 17,633	58,3 \pm 11,448	0,8424
Эркек /аял	15/15	14/16	
Кан жоготуу	14,000 \pm 12,2051	626,667 \pm 289,986	0,0001
Жаткан күндөрү	10,6333 \pm 4,0978	22,333 \pm 7,9322	0,0472
Операциянын узактыгы	84,00 \pm 41,5933	199,833 \pm 51,21	0,006

Эндоскопиялык дискэктомия тобундагылар стационарда азыраак убакыт жатышкан, ооруканада болуу убактысы да кыскарган ($p = 0,0472$), азыраак кан жоготушкан ($p = 0,001$) (табл. 4.2.2.). Операциядан кийинки 1-күнү ВАШ боюнча упайлары да төмөн ($p = 0,0390$) болгон, ошондой эле Освестри индекси боюнча дагы операциядан кийинки 1-күнү баалоо көрсөткүчү ($p = 0,001$) болгон.

4.2.2-таблица – Ар бир топто Освестри индекси боюнча баалоо

Параметри	Орто ± стандарттык чектөө		p
	Эндоскопиялык дискэктомия	Ачык дискэктомиясы	
Операция алдында	15,333±1,6554	15,000±0,000	0,0829
Операциядан кийин 1-күнү	12,000±0,00	13,000±0,260	0,0001
Операциядан 6 жума өткөндө	10,2666±0,6914	10,400±0,9684	0,5418
Операциядан 6 ай өткөндө	10,0667±0,3651	10,4667±1,4559	0,1498

Клиникалык жана неврологиялык жакшыруу эки топто тең окшош болгон. Адекваттуудекомпрессия жетишилген жана омуртка аралык дисктен алынган материалдын көлөмү эки тайпада тең бирдей болгон. Эки топто тең Овестри көрсөткүчүнүн жакшыруусу ($p=0,005$) операциядан кийинки биринчи күнүмаанилүү болгон, бирок 6-жумада ($p=0,5418$) же 6-айда эмес ($p=0,1498$) анчалык маанилүү өзгөрүү байкалган эмес.

Эки ыкма тең омуртка аралык диск чуркусунун таасири менен нерв тамырларынын чыңалуусун жеңилдетүүдө бирдей натыйжалуу болушкан. Ошентип, бел омурткалар аралык диск чуркусун стандарттык хирургиялык дарылоо болуп ачык дискэктомия эсептелген, бирок минималдуу инвазивдик процедуралардын тенденциясы да байкалган. Эндоскопиялык дискэктомиянын ийгилигинин ыктымалдуулугу болжол менен 90%ды түзөт. Операциядан бжумажана бай өткөндөн кийин ВАШ көрсөткүчтөрүндө же Освестри көрсөткүчүнүн баалоосунда эчкандай анык айырмачылыктар болгон эмес. ВАШ көрсөткүчтөрү эки топто тең операциядан кийин 1-күнү ($p=0,0005$) маанилүү болгон, 6-жумада ($p=0,083$) же 6-айда ($p=0,0988$) андай маанилүү айырма байкалган эмес (4.2.3-табл.).

4.2.3-таблица - Ар бир топтогу ВАШ боюнча көрсөткүчү

Параметри	Орто ± стандарттык чектөө		Параметри
	Эндоскопиялык дискэктомия	Ачык дискэктомия	
Операция алдында	5,733±0,6915	5,9333±0,3651	0,1666
Операциядан кийин 1-күнү	3,733±0,6915	4,000±0,000	0,0390
Операциядан 6 жума өткөндө	0,0667±0,3651	0,400±0,9685	0,0830
Операциядан 6 ай өткөндө	0,0667±0,3651	0,4667±1,4559	0,0988

Ачык дискэктомия ыкмасын колдонуу ооруканада болуу мөөнөтүнүн кыскаруусуна, ооруунун азайышы жана жумушка эрте кайтып келишине, анестезиянын таасиринин азайышына, аз кан жоготууга жана операция мөөнөтү азыраак болуусуна алып келди. Эндоскопиялык дискэктомия методубел омуртка аралык диск чуркусу менен ооруган бейтаптар үчүн кадимки ачык дискэктомияга коопсуз жана натыйжалуу альтернатива болуп саналаары билинди.

ТЫЯНАКТАР:

1. Медиалдык диск чуркусунан жабыркаган бейтаптарга караганда латералдык диск чуркусу менен жабыркаган бел оорусунун бутка берилүүсү көбүрөөк сезилген. Латералдык диск чуркусу медиалдык диск чуркусуна караганда клиникалык жактан ийгиликсиз көптөгөн диск чуркулары менен коштолгон.

2. МРТ натыйжалары интраоперациялык өзгөчөлүктөр менен тыгыз байланышта жана минималдуу мүмкүнчүлүктү колдонуу менен дискэктомияны пландаштырууда эң сонун курал катары кызмат кыла алат (эндоскопия жана түтүктүн жардамы мене дискэктомия).

3. Консервативдүү терапияга салыштырмалуу, хирургиялык дарылоо бел омуртка аралык диск чуркусу менен ооруган бейтаптарда белдин ооруубелгилеринтезирээк басандаткан, бирок убакыттын өтүшү менен консервативдүү дарылоодон артыкчылыгы байкалган эмес.

4. Омурткалар аралык диск чуркусун хирургиялык дарылоонун эндоскопиялык ыкмалары салттуу хирургиялык дарылоо ыкмаларына караганда бир катар артыкчылыктарга ээ: ткандардын хирургиялык жаракаттануусун, операциянын көлөмүн эффективдүү азайтат, хирургиялык жана операциядан кийинки татаалдашуулардын жыштыгын кыскартат.

ПРАКТИКАЛЫК СУНУШТАМАЛАР:

1. Омуртка аралык диск чуркусу менен ооруган бейтапка нейрохирургиялык дарылоону тандоодо анын клиникалык жана неврологиялык абалына, нейровизуализация ыкмаларынын маалыматтарына ылайыктуулугуна өзгөчө көңүл буруш керек. Нейрохирургиялык дарылоо үчүн көрсөткүчтөрдү аныктоо нейровизуализация ыкмаларынын маалыматтарына гана негизделиши мүмкүн эмес эндоскопиялык дискэктомия сөөк резекциясынын адекваттуу чеги менен ишке ашат, дурал баштыкчасы, нерв тамыры жана чурку протрузиясынын ортосундагы анатомиялык байланышты жакшы элестетүүнү камсыз кылат.

2. Эндоскопиялык дискэктомия сөөк резекциясынын адекваттуу чеги менен ишке ашат, дурал баштыкчасы, нерв тамыры жана чурку протрузиясынын ортосундагы анатомиялык байланышты жакшы элестетүүнү камсыз кылат.

3. Илимий иште эгерде видеозндоскопиялык арсеналда жабдуулар бар болсо, ар кандай нейрохирургиялык клиникада мүмкүн болгон эндоскопиялык кийлигишүү методдору кеңири баяндалган. Бирок эндоскопиялык методдор принципалдуу түрдө жаңы жана эндоскопиялык техниканын көндүмдөрүн өздөштүрүү үчүн хирургдун атайын кошумча билимин даярдыгын талап кылат.

ДИССЕРТАЦИЯНЫН ТЕМАСЫ БОЮНЧА ЖАРЫККА ЧЫККАН ЭМГЕКТЕРИНИН ТИЗМЕСИ:

1. Клинико-нейровизуализационные параллели при грыжах поясничных межпозвоноковых дисков [Текст] / [К. Б. Ырысов, Л. Х. Келиева, А. А. Каныев и др.] // Здравоохранение Кыргызстана/ - 2021. - № 1. – С. 39-46. <https://www.elibrary.ru/item.asp?id=45796336>

2. Грыжи поясничных межпозвонковых дисков: корреляция результатов магнитно-резонансной томографии с клиническими и интраоперационными данными [Текст] / [К. Б. Ырысов, Л. Х. Келиева, А. А. Каныев и др.] // Нейрохирургия и неврология Казахстана. – 2021. - № 3(64). – С. 11-18. DOI: 10.53498/24094498_2021_3_11. <https://cyberleninka.ru/article/n/gryzhi-royasnichnyh-mezhpozvonkovyh-diskov-korrelyatsiya-rezultatov-magnitno-rezonansnoy-tomografii-s-klinicheskimi-i/viewer>

3. Клинико-рентгенологические характеристики латеральной и медиальной грыжи диска пояснично-крестцового отдела позвоночника [Текст] / [К. Б. Ырысов, Л. Х. Келиева, Б. Ж. Турганбаев] // Вестник Кыргызско-Российского Славянского университета. - 2021. - Т. 21. - № 9. - С. 119-125. <https://www.elibrary.ru/item.asp?id=46686253>

4. Современные аспекты диагностики и нейрохирургического лечения грыж поясничных межпозвонковых дисков [Текст] / [К. Б. Ырысов, Л. Х. Келиева, А. А. Каныев и др.] // Травматология и ортопедия Центральной Азии. – 2022. - № 8. – С. 47-51. [https://cloud.mail.ru/home/Травматология%20и%20ортопедия%202022№8%20\(К\).pdf](https://cloud.mail.ru/home/Травматология%20и%20ортопедия%202022№8%20(К).pdf)

5. Консервативное лечение или ранняя операция при грыже поясничного межпозвонкового диска: обоснование и дизайн рандомизированного исследования [Текст] / [К. Б. Ырысов, Л. Х. Келиева, А. А. Каныев и др.] // Вестник Кыргызско-Российского Славянского университета. - 2022. - Т. 22, № 1. - С. 107-113. <http://vestnik.krsu.edu.kg/archive/173/7199>

6. Методы нейровизуализации при грыжах поясничных межпозвонковых дисков [Текст] / [К. Б. Ырысов, Л. Х. Келиева, А. А. Каныев и др.] // Вестник Кыргызской государственной медицинской академии им. И. К. Ахунбаева. – 2022. - № 1. – С. 53-61. <https://www.elibrary.ru/item.asp?id=49139123>

Келиева Лалита Хамзатовнанын «Бел омурткалар аралык диск чурку татаалдашууларынын клиникалык-неврологиялык аспекти жана акыбети» деген темадагы 14.01.18 – нейрохирургия адистиги боюнча медицина илимдеринин кандидаты окумуштуулук даражасын изденип алуу үчүн жазылган диссертациялык ишинин
РЕЗЮМЕСИ

Негизги сөздөр: Бел омуртка диск чуркусу, диагностика, хирургиялык жана консервативдүү дарылоонун натыйжалары.

Изилдөөнүн объектиси. Бел омуртка аралык диск чуркусу дарты менен жабыркаган неврологиялык күчөп кетүүгө кабылган 120 бейтап, арасында операциялык жол менен – 97 (80,8%) бейтап жана 23 (19,2) консервативдик стационарда дарылануудан өткөн.

Изилдөөнүн предмети. Клиникалык көрүнүш жана колдонулган изилдөө, дарылоо ыкмаларынын натыйжасын бел омуртка диск чуркусунан жапа чеккен бейтаптардын арасында изилдөө. Алар 19 жаштан 72 жашка чейинки куракта болуп, эркектердин саны – 72 (60,6%), аялдардыкы – 48 (40,0%) түзгөн.

Изилдөөнүн максаты. Бел омурткаларынын арасындагы диск чуркуларнынын ар түрдүү варианттарын дарылоодогу дифференциялык тактикасын иштеп чыгуу жана мүмкүнчүлүктөрүн баалоо менен дарылоо натыйжаларын жана сапатын жакшыртуу.

Изилдөөнүн ыкмалары: Бейтаптарды текшерүү стандарттык клиникалык ыкма менен жүргүзүлүп, неврологиялык кароону, рентгенологиялык текшерүүнү жана магниттик-резонанстык томографияны камтыган, көрсөтмөлөр боюнча магниттик-резонанстык миелография аткарылган.

Изилдөөнүн алынган жыйынтыктары жана алардын илимий жаңылыгы. Клиникалык жана невровизуалдык изилдөө ыкмаларынын негизинде алынган жыйынтыктарды салыштыруу анализи биринчи жолу жүргүзүлдү жана омуртканын бел жана куймулчак аймагындагы омурткалар аралык диск чуркусунун ар кандай түрлөрүн дарылоонун жогорку технологиялык малоинвазивдик эндоскопиялык ыкмасынын дифференциалдык көрсөткүчү иштелип чыкты. Бел омурткалар аймагында эндоскопиялык кийлигишүү технологиясы ишке ашырылуу менен жакшыртылды. Эндоскопиялык кийлигишүү салттуу хирургиялык ыкмага караганда ткандардагы операциялык жаракаттанууну азайтуу менен алардын операцияга чейин жана андан кийинки дарттын ырбап кетиши сыяктуу кыйынчылыктарга кездешүү мүмкүнчүлүгүн жоготкон, ошондой эле бейтаптардын ооруканада жатуу мөөнөтү кыскарып жалпысынан алардын жашоо сапаты жакшырган.

Алардын колдонуусу жана сунуштамалары. Ар түрдүү жерде жайгашкан диск чуркусун, өзгөчө циркулярдык жана арткы-латералдык жайгашуусун аныктоодо магниттик-резонанс миелографиясы информативдүү изилдөө ыкмасы болуп саналды. Хирургиялык жол менен дарылоо моно жана бирадикулярдык синдромдордо, өзгөчө парамедиандык жана ортолук диск чуркусунун жайгашуусунда эң натыйжалуу болду.

Колдонуу чөйрөсү: саламаттыкты сактоо тармагы, неврология, нейрохирургия.

РЕЗЮМЕ

диссертационной работы Келиевой Лалиты Хамзатовны на тему: «Клинико-неврологические аспекты и исходы осложнений грыж поясничных межпозвонковых дисков» на соискание ученой степени кандидата медицинских наук по специальности 14.01.18 – нейрохирургия

Ключевые слова: грыжа поясничных межпозвонковых дисков, диагностика, консервативное и хирургическое лечение.

Объект исследования. Работа включает в себя результаты анализа данных комплекса клинических, диагностических обследований и лечения 120 больных с неврологическими осложнениями грыж поясничных межпозвонковых дисков и получивших стационарное (оперативное – 97 (80,8%) и консервативное – 23 (19,2%) больных).

Предмет исследования. Клиническая картина, результаты примененных методов диагностики и лечения при грыжах поясничных межпозвонковых дисков. Возраст больных варьировал в пределах от 19 до 72 лет. Мужчин было 72 (60,0%), женщин - 48 (40,0%). Гистологическое исследование удаленных во время операции межпозвонковых дисков проведено у 79 (65,0%) больных.

Цель. Оценить возможности и выработать дифференцированную тактику лечения при различных вариантах грыж межпозвонковых дисков пояснично-крестцового отдела позвоночника для улучшения результатов и качества лечения этих пациентов.

Методы исследования: Обследование больных проводилось по стандартной клинической методике, включая неврологический осмотр, рентгенологическое дообследование, магнитно-резонансную томографию пояснично-крестцового отдела позвоночника, а также по показаниям выполнялась магнитно-резонансная миелография.

Полученные результаты и их новизна. На основании клинических, нейровизуализационных методов исследований впервые проведен сравнительный анализ полученных результатов, предложен и внедрен

алгоритм ведения больных с грыжами поясничных межпозвонковых дисков. Разработаны дифференцированные показания к высокотехнологическим малоинвазивным эндоскопическим методам лечения различных вариантов грыж межпозвонковых дисков пояснично-крестцового отдела позвоночника. Отработана и усовершенствована технология проведения эндоскопических вмешательств на поясничном уровне. Установлено, что эндоскопические вмешательства, по сравнению с традиционными хирургическими, позволили уменьшить операционную травматизацию тканей и объем оперативного вмешательства при идентичной частоте операционных и послеоперационных осложнений, сократили сроки активации пациентов и времени пребывания их в стационаре.

Рекомендации по их использованию. Информативным методом диагностики, позволяющим выявить грыжевое выпячивание любой локализации, особенно циркулярной и заднебоковой, является магнитно-резонансная миелография. Хирургическое лечение более эффективно при моно- и бирадикулярном синдроме, особенно в случаях парамедианных и срединных грыж.

Область применения: здравоохранение, неврология, нейрохирургия

SUMMARY

of the thesis of Kelieva Lalita Khamzatovna on the topic: «Clinical and neurological aspects and outcomes of complications of herniated lumbar intervertebral discs » for the degree of candidate of medical sciences on the specialty 14.01.18- neurosurgery

Key words: Lumbar disc herniations, surgical management, management outcome, recurrences.

Object of the research: The work includes the results of data analysis of a complex of clinical, diagnostic examinations and treatment of 120 patients with neurological complications of herniated lumbar intervertebral discs and received inpatient (operative – 97 (80.8%) and conservative – 23 (19.2%) patients).

Subject of the research: Clinical picture, results of the applied methods of diagnosis and treatment for herniated lumbar intervertebral discs. The age of the patients ranged from 19 to 72 years. There were 72 males (60.0%) and 48 females (40.0%). Histological examination of intervertebral discs removed during surgery was performed in 79 (65.0%) patients.

Objective. To evaluate the possibilities and develop differentiated treatment tactics for different variants of herniated discs of the lumbosacral spine to improve the results and quality of treatment of these patients.

Research methods: The examination of patients was carried out according to standard clinical methods, including neurological examination, X-ray follow-up, magnetic resonance imaging of the lumbosacral spine, and magnetic resonance myelography was performed according to indications.

The results obtained and their novelty. Based on clinical, neuroimaging research methods, a comparative analysis of the results obtained was carried out for the first time, an algorithm for managing patients with herniated lumbar intervertebral discs was proposed and implemented. Differentiated indications for high-tech minimally invasive endoscopic methods of treatment of various variants of herniated intervertebral discs of the lumbosacral spine have been developed. The technology of endoscopic interventions at the lumbar level has been developed and improved. It was found that endoscopic interventions, in comparison with traditional surgical ones, made it possible to reduce the surgical traumatization of tissues and the volume of surgical intervention with an identical frequency of surgical and postoperative complications, reduced the activation time of patients and their hospital stay.

Recommendations for their use. An informative diagnostic method that allows you to identify a hernial protrusion of any localization, especially circular and posterolateral, is magnetic resonance myelography. Surgical treatment is more effective in mono - and biradicular syndrome, especially in cases of paramedian and median hernias.

Application area: Health care, neurology, neurosurgery.

«Соф басмасы» ЖЧКсында басылган
720020, Бишкек ш., Ахунбаев көч., 92.
Тиражы - 50 нуска.