МИНИСТЕРСТВО ЗДРАВООХРАНЕНИЯ КЫРГЫЗСКОЙ РЕСПУБЛИКИ

НАЦИОНАЛЬНЫЙ ХИРУРГИЧЕСКИЙ ЦЕНТР

КЫРГЫЗСКАЯ ГОСУДАРСТВЕННАЯ МЕДИЦИНСКАЯ АКАДЕМИЯ им. И.К. АХУНБАЕВА

Диссертационный совет Д. 14.17.550

На правах рукописи
УДК: 616.831-001.31-07-089

ЫДЫРЫСОВ ИСМАТИЛЛА ТОКТОСУНОВИЧ

ДИАГНОСТИКА И ЛЕЧЕНИЕ СОЧЕТАННОЙ ЧЕРЕПНО-МОЗГОВОЙ ТРАВМЫ

14.01.17 - хирургия
14.01.18 - нейрохирургия

Автореферат
диссертации на соискание ученой степени
доктора медицинских наук

Бишкек – 2018

Работа выполнена на кафедре нейрохирургии до- и последипломного образования Кыргызской Государственной Медицинской Академии им. И.К. Ахунбаева и на кафедре общей хирургии Ошского государственного университета.

Научный консультант: доктор медицинских наук, профессор Ырысов Кенешбек Бакирбаевич

Официальные оппоненты: доктор медицинских наук, профессор Жанайдаров Жанибек Срымович

доктор медицинских наук, профессор Кенжаев Махаматжан Гуламович

доктор медицинских наук, профессор Керимбаев Талгат Тынышбаевич

Ведущая организация: Таджикский государственный медицинский университет им. Абуали ибни Сино (г.Душанбе, Таджикистан)

Защита диссертации состоится « 20 » декабря 2018 года в 14^{00} часов на заседании диссертационного совета Д. 14.17.550 при Национальном хирургическом центре Министерства здравоохранения Кыргызской Республики и Кыргызской Государственной медицинской академии им. И.К. Ахунбаева по адресу: 720044, Кыргызская Республика, г.Бишкек, ул. 3-линия, 25.

С диссертацией можно ознакомиться в библиотеке Национального хирургического центра Министерства здравоохранения Кыргызской Республики по адресу: г. Бишкек, улица 3-линия, 25, на сайте www.nsc.kg и в библиотеке КГМА им. И.К. Ахунбаева по адресу: г.Бишкек, ул. Ахунбаева 92а.

Автореферат разослан «_14_» _ноября_ 2018 года.

Ученый секретарь
диссертационного совета,
кандидат медицинских наук,
старший научный сотрудник **Н.Ч. Элеманов**

ОБЩАЯ ХАРАКТЕРИСТИКА РАБОТЫ

Актуальность темы диссертации. Диагностика и лечение черепно-мозговой травмы (ЧМТ), являясь актуальной проблемой нейрохирургии, за последние годы приобрела еще большее значение. Всемирная Организация Здравоохранения (ВОЗ) предполагает, что ЧМТ будет признана как преобладающая причина смертности и инвалидности среди населения к 2020 году [В.И. Герасименко, 2002; В.В. Агаджанян и соавт., 2003; А.Р. Шебалдов и соавт., 2003; Л.Н. Анкин, 2004; Л.А. Мыльникова, 2004; С.Н. Хунафин и соавт., 2004; С.Ф. Багненко и соавт., 2006; Е.К. Гуманенко и соавт., 2006; Б.Д. Комаров и соавт., 2006; Н.И. Вишняков и соавт., 2007; В.В. Щедренок и соавт., 2007; В.В. Стожаров и соавт., 2007; J.W. Davis et al., 2012; D.W. Callaway et al., 2014; R.H. Cales et al., 2015; C.C. Cothren et al., 2016].

Наиболее часто встречающейся разновидностью сочетанных повреждений мирного времени является сочетанная черепно-мозговая травма (СЧМТ), которая составляет 80-89,4% от всех видов сочетанных повреждений. Основными причинами сочетанных ЧМТ являются дорожно-транспортные происшествия и падения с высоты [И.С. Мыльникова и соавт., 2004; Т.В. Захматова, 2000; О.В. Могучая и соавт., 2008; В.В. Щедренок и соавт., 2007; B.A. Hoey et al., 2012; T. Albrecht et al., 2014; J.R. Hess et al., 2015; P.J. Horsey et al., 2015; B. Hussmann et al., 2016].

СЧМТ по своим медицинским и социальным последствиям является исключительно тяжелым видом повреждений, поэтому проблема ее диагностики и лечения относится к одной из наиболее актуальных задач современной нейрохирургии и травматологии. Это положение тем более справедливо, потому что частота сочетанных повреждений возрастает, а летальность, несмотря на интенсивное изучение проблемы, до сих пор не имеет тенденции к снижению. Положение осложняется еще и тем, что нередко сочетанная травма сопровождается развитием травматического шока, который во многом усложняет диагностику и выбор оптимальной организационно-лечебной тактика [Р.А. Садыков и соавт., 2003; В.А. Соколов и соавт., 2004; С.А. Селезнев и соавт., 2004; В.В. Унжаков, 2005; Н.В. Сыркина, 2007; С.М. Тошбоев, 2008; U. Martinowitz et al., 2011; J.S. Millikan et al., 2014; D.K. Nakayama et al., 2014; F.F. Muakkassa et al., 2016]**.**

Очень мало уделяется внимания разработке вопросов оказания медицинской помощи пострадавшим с политравмой в условиях неспециализированных общехирургических и травматологических стационаров. По этой проблеме в литературе имеются лишь отдельные работы, основанные на небольшом числе наблюдений и решающие частные задачи [В.В. Кривецкий, 2000; В.Ф. Озеров и соавт., 2004; А.В. Бондаренко и соавт., 2006; А.И. Верховский и соавт., 2007; А.Д. Олейник и соавт., 2007; S.

Lendemans et al., 2014; S.R. Leal-Noval et al., 2015; R. Lefering et al., 2015; T. Klitgaard et al., 2016].

Все вышеуказанное делает необходимыми дальнейшие исследования в этом направлении и определяет актуальность темы диссертации.

Связь темы диссертации с научными программами и основными научно-исследовательскими работами. Диссертационная работа является инициативным научным исследованием.

Цель настоящей работы: Улучшение результатов лечения больных с тяжелой сочетанной черепно-мозговой травмой путем разработки оптимальных принципов диагностики и оказания неотложной помощи пострадавшим.

В связи с этим были поставлены следующие **задачи исследования**:

1.Определить объем и содержание диагностических и лечебных мероприятий при сочетанной черепно-мозговой травме в зависимости от тяжести и локализации внечерепных повреждений.

2.Внедрить методику, основанную на общедоступных клинических показателях, уточнить факторы, влияющие на вероятный исход сочетанной черепно-мозговой травмы и обосновать принципы экстренной ориентировочной оценки тяжести сочетанной черепно-мозговой травмы.

3.Определить оптимальный объем нейрохирургического исследования, пострадавших применительно к общим хирургическим отделениям. Дать оценку традиционным инструментальным методам диагностики черепно-мозговой травмы при наличии тяжелых внечерепных повреждений и создать новые и усовершенствовать существующие дополнительные методы диагностики травмы черепа и головного мозга.

4. Усовершенствовать нейрохирургическую лечебно-диагностическую тактику и обосновать тактические и технические решения при сочетанной ЧМТ с повреждениями грудной и брюшной полости и установить факторы, определяющие выбор вида оперативного вмешательства, основываясь на объективной параметрической оценке тяжести состояния пострадавших.

5. Представить анализ особенностей сочетанной черепно-мозговой травмы в зависимости от соотношения тяжести различных ее компонентов и общего состояния пострадавших, а также их прогностическуое значение и разработать методы прогнозирования исхода травмы и коррекции нестабильной гемодинамики у пострадавших сочетанными черепно-мозговыми повреждениями.

Научная новизна.

На большом клиническом материале применен новый методический подход, основанный на объективной параметрической оценке тяжести состояния пострадавших с сочетанной черепно-мозговой травмой («Способ неинвазивного прогнозирования исхода при сочетанной черепно-мозговой

травме» №30/15. - Патентный отдел КГМА им И.К. Ахунбаева от 10.06.2015г.)

Разработан метод, позволяющий с высокой точностью определить вероятный исход травмы и продолжительность периода нестабильной гемодинамики или сопорозно-коматозного состояния по наиболее простым и общедоступным клиническим показателям («Способ коррекции нарушений гемодинамики при сочетанной черепно-мозговой травме» №28/15. - Патентный отдел КГМА им И.К. Ахунбаева от 10.06.2015г.)

Впервые разработаны и обоснованы организационные и лечебно-диагностические подходы, основанные на учете показателя прогноза, объективно характеризующего тяжесть состояния, пострадавшего и предполагаемый исход травмы («Способ хирургического лечения внутричерепных травматических гематом». - Патент на изобретение №1974 от 31.07.2017г.).

Впервые разработаны новые и усовершенствованы известные тактические и технические решения в лечении сочетанных черепно-мозговых травм и внечерепных повреждений. Обоснованы тактические и технические решения при СЧМТ с повреждениями грудной и брюшной полости («Способ лечения повреждений грудной клетки и ребер при сочетанной черепно-мозговой травме» №25/15; «Способ определения объема травматических внутричерепных гематом» №26/15; «Способ определения степени дислокации головного мозга при тяжелой черепно-мозговой травме» №27/15; «Способ лечения отека головного мозга при сочетанной черепно-мозговой травме» №29/15. - Патентный отдел КГМА им И.К. Ахунбаева от 10.06.2015г.).

Практическая значимость.

Разработаны и внедрены в клиническую практику принципы экстренного выделения, ведущего травматического очага, медицинской сортировки пострадавших в соответствии с показателями прогноза, нейрохирургической лечебно-диагностической тактики. Предложены новые и усовершенствованы существующие способы диагностики и лечения черепно-мозговой травмы, сочетанной с другими повреждениями.

Результаты исследования позволили составить клиническое руководство с методическими рекомендациями, отражающими лечебно-диагностические программы на начальном этапе оказания помощи пострадавшим, уточнению показаний к вызову нейрохирурга в общехирургические и травматологические отделения и улучшению координации его взаимодействия с врачами других специальностей.

Обоснована необходимость госпитализации таких больных в специализированные учреждения с проведением каждому больному оптимального комплекса исследований (рентгенография, эхоэнцефалография, наложение поисковых фрезеотомий и по показаниям – компьютерная и/или

магнитно-резонансная томография), а также полного объема противошоковых мероприятий.

Уточнены показания к хирургическому лечению, определена очередность и виды хирургических операций при различных видах и степенях сочетания ЧМТ и внечерепных повреждений.

Экономическая значимость полученных результатов включает возможность получения медико-социальной эффективности при использовании разработанных методов лечения больных с тяжелыми сочетанными ЧМТ за счет снижения затрат на медикаментозные средства и расходные материалы, за счет сокращения сроков пребывания больных и снижения процента осложнений.

Представленные разработки доступны любому лечебному учреждению и могут быть внедрены в их деятельность без существенных материальных и временных затрат.

Снижение неврологического дефицита способствует укорочению срока временной нетрудоспособности населения, что является вкладом в улучшение социально-экономического положении Кыргызской Республики.

Основные положения диссертации, выносимые на защиту.

1. Объем помощи при тяжелых СЧМТ существенным образом влияет на последующее лечение пострадавших в стационаре и на исходы лечения;

2. Прогнозирование течения травматического шока у пострадавших с СЧМТ по специально разработанному способу с использованием простых и общедоступных клинических показателей позволяет определить вероятный исход травмы и продолжительность периода нестабильной гемодинамики с высокой точностью.

3. Анализ наиболее простых и общедоступных клинических показателей (частота пульса, уровень систолического артериального давления, состояние сознания пострадавшего, величина и реакция зрачков на свет, характеристика повреждений лица и волосистой части головы и так далее) является основой для предварительной оценки тяжести черепно-мозговой травмы при поступлении пострадавших с сочетанными повреждениями в стационар.

4. Учёт травматичности и оценка общего состояния пострадавшего, характеризующегося данными прогноза при тяжелой СЧМТ, сопровождающейся внечерепными повреждениями, определяет выбор оперативного вмешательства.

Личный вклад соискателя.

Личное участие соискателя охватывает разработку новых способов диагностики и лечения больных с сочетанной черепно-мозговой травмой (Способ лечения повреждений грудной клетки и ребер при сочетанной черепно-мозговой травме; Способ определения объема травматических внутричерепных

гематом; Способ определения степени дислокации головного мозга при тяжелой черепно-мозговой травме; Способ коррекции нарушений гемодинамики при сочетанной черепно-мозговой травме; Способа лечения отека головного мозга при сочетанной черепно-мозговой травме; Способ неинвазивного прогнозирования исхода при сочетанной черепно-мозговой травме) и изучения закономерностей течения и исходов при лечении больных с СЧМТ.

Набор и обработка клинического материала осуществлены лично автором, диссертант принимал непосредственное активное участие в обследовании и лечении больных с СЧМТ. Сбор, анализ полученных результатов, их обсуждение и интерпретация, выводы полностью принадлежат автору.

Апробация работы.

Основные положения, полученные в результате исследования, доложены на: Республиканской научно-практической конференции неврологов и нейрохирургов Кыргызстана (г. Бишкек, 2012); Республиканском конгрессе анестезиологов и реаниматологов Кыргызской Республики с Международным участием (г. Бишкек, 2012); VI Международной научно-практической конференции «Теоретические и прикладные аспекты современной науки», (Россия, г. Белгород 2014); V научно-практической конференции с международным участием «Кайшибаевские чтения», посвященной 80-летию профессора С.К. Кайшибаева, (Казахстан, г. Алматы, 2015); объединенном заседании сотрудников кафедры нейрохирургии и до- и последипломного образования КГМА им. И.К. Ахунбаева, отделений нейрохирургии и нейротравматологии Национального Госпиталя Минздрава Кыргызской Республики (г. Бишкек, 2017).

Внедрение результатов исследования.

Разработанный и внедренный комплекс диагностического обследования пострадавших, нейрохирургического лечения и методы прогнозирования исхода СЧМТ используются в практической работе нейрохирургических, нейротравматологических и реанимационных отделений Национального Госпиталя Минздрава Кыргызской Республики, Ошской межобластной объединенной клинической больницы, Ошской городской клинической больницы.

Результаты исследований используются на лекциях, семинарских и практических занятиях со студентами Кыргызской Государственной Медицинской Академии им. И.К. Ахунбаева, медицинского факультета ОшГУ и врачами-курсантами тематических циклов усовершенствования врачей.

Публикации по теме диссертации.

Основные положения диссертационной работы отражены и опубликованы в 18 научных статьях, автором получены 1 патент на изобретение (Патент на

изобретение №1974 «Способ хирургического лечения внутричерепных травматических гематом» от 31.07.2017.) и 6 удостоверений на рационализаторские предложения (Патентный отдел КГМА им И.К. Ахунбаева: №25/15 «Способ лечения повреждений грудной клетки и ребер при сочетанной черепно-мозговой травме»; №26/15 «Способ определения объема травматических внутричерепных гематом»; №27/15 «Способ определения степени дислокации головного мозга при тяжелой черепно-мозговой травме»; №28/15 «Способ коррекции нарушений гемодинамики при сочетанной черепно-мозговой травме»; №29/15 «Способ лечения отека головного мозга при сочетанной черепно-мозговой травме»; №30/15 «Способ неинвазивного прогнозирования исхода при сочетанной черепно-мозговой травме» от 10.06.2015.).

Структура и объем диссертации. Материал диссертации изложен на 199 страницах компьютерного набора шрифтом Times New Roman, кириллица (размер 14, интервал 1,5).

Диссертационная работа состоит из введения, обзора литературы, 4 глав собственного исследования, заключения, выводов, практических рекомендаций и списка использованной литературы, содержащего 312 источников, из них 127 отечественных и 185 авторов дальнего зарубежья. Работа иллюстрирована 7 таблицами и 27 рисунками.

СОДЕРЖАНИЕ РАБОТЫ

Глава 1. Современное состояние проблемы диагностики и лечения сочетанной черепно-мозговой травмы (обзор литературы).

В этой главе излагаются современные представления об эпидемиологии, структуре и патогенезе сочетанной черепно-мозговой травмы, механизмах повреждения головного мозга, даны современные тенденции в инструментальной диагностике и лечении больных с сочетанной черепно-мозговой травмой.

Глава 2. Материал и методы.

Работа основана на детальном анализе комплексного обследования и результатов лечения 251 больных с тяжелой травмой черепа и головного мозга, сочетанной с внечерепными повреждениями различной локализации в остром периоде. Больные находились на стационарном лечении в Ошской межобластной клинической больнице и Ошской городской клинической больнице в 2013-2016 гг. Как видно из таблицы 1, наиболее часто СЧМТ отмечалась у лиц 21-40 летнего возраста (83 – 33,1%) и чаще у мужчин (62 из 83 наблюдений). Значительно реже, СЧМТ отмечены в возрасте до 20 лет (38 больных) и старше 61 года (59 наблюдения). В исследовании были 201 (80,1%) мужчина и 50 (19,9%) женщин ($p<0,05$). Средний возраст больных колебался от 13 до 86 лет и составил 45,2±7,6 лет.

Таблица 1 - Распределение больных по возрасту и полу (p<0,05)

Пол	Возраст (в годах)				Всего (абс.,	%)
	<20	21-40	41-60	61<		
Мужчины	29	62	59	51	201	80,1
Женщины	9	21	12	8	50	19,9
Абс.	38	83	71	59	251	100
%	15,1	33,1	28,3	23,5	100	

Анализ распределения больных по возрасту показал, что 192 (76,5%) пострадавших (n=251) принадлежали к наиболее активной в социально-трудовом аспекте возрастной группе до 60 лет. В состоянии алкогольного опьянения поступило 86 пострадавших (34,3%).

Наиболее частым видом травматизма был транспортный - 135 (53,8%). Бытовые травмы получили 96 (38,2%) пострадавших, производственные - 9 (3,6%), у 11 пострадавших (4,4%) вид травмы не удалось установить (p<0,05).

Все пострадавшие поступили в стационар в первые 3 часа после травмы: 158 (62,9%) госпитализированы бригадами скорой помощи и 93 (37,1%) были доставлены попутным транспортом.

Согласно классификации черепно-мозговой травмы у пострадавших с СЧМТ отмечались следующие формы черепно-мозговых повреждений и по тяжести травмы больные распределились следующим образом (рис.1): Сотрясение головного мозга – 13 (5,2%); Ушибы головного мозга различной степени тяжести - 238 (94,8%); Из 238 у 101 пострадавших (42,4%) был ушиб головного мозга средней тяжести и у 45 (18,9%) - ушиб головного мозга легкой степени. Сдавление головного мозга внутричерепными гематомами - 67 (26,7%).

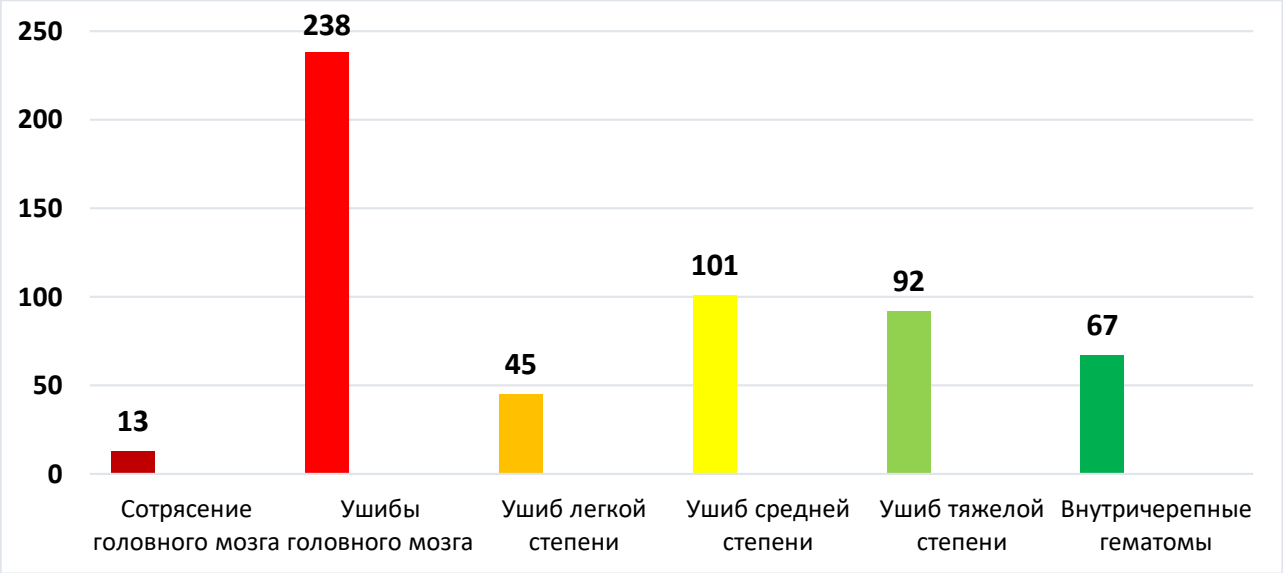

Рис.1 Формы черепно-мозговой травмы

Эпидуральные гематомы диагностированы у 18 больных, субдуральные гематомы - у 46 и внутримозговые гематомы - у 3 пострадавших (рис.2). У больных с СЧМТ чаще отмечались открытые повреждения черепа и головного мозга (у 132 - 52,6%), реже - закрытые травмы черепа и головного мозга (у 119 - 47,4%).

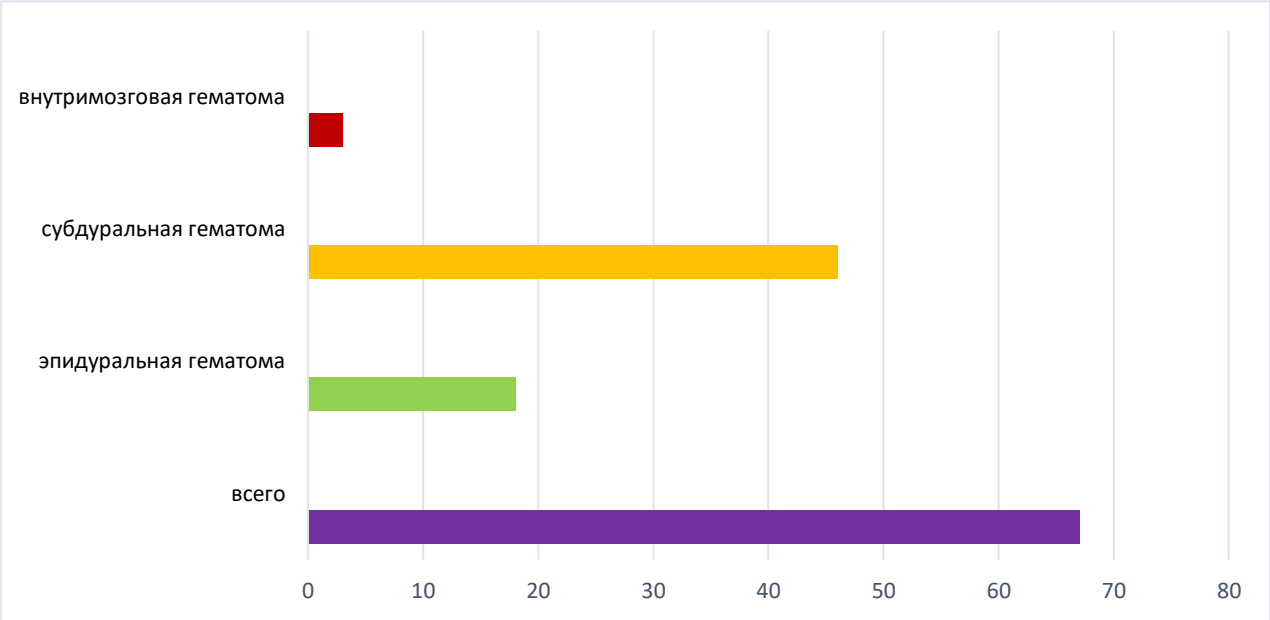

Рис. 2 Распределение больных по видам внутричерепных гематом

Больные с травмами позвоночника, переломами конечностей и открытыми проникающими ранениями головного мозга в разработку нами намеренно не включены.

При СЧМТ с множественными внечерепными повреждениями имелось 292 травматических поражения различных анатомических областей тела со следующей структурой и в зависимости от локализации внечерепных повреждений пострадавшие распределялись следующим образом: с повреждением лицевого скелета - 25 (10,0%); с повреждением грудной клетки и ее органов - 74 (29,5%); с повреждением органов брюшной полости и забрюшинного пространства - 56 (22,3%); с множественными внечерепными повреждениями - 137 (54,6%).

Больные поступали, как правило, в тяжелом состоянии: у 17 пострадавших было терминальное состояние. Сочетанная ЧМТ часто сопровождалась травматическим шоком (37 больных - 14,7% случаев). У 12 больных отмечена эректильная фаза шока, у остальных (25 больных) - торпидная фаза шока: I степени - 8, II степени - 9 и III степени – 8 пострадавших.

Частота шока и терминальных состояний (рис. 3) была различной в зависимости от локализации сочетанных повреждений (оглушение – 18, сопор - 1, кома – 52, травматический шок – 37, геморрагический шок – 9, смешанный

шок - 19). Наиболее часто шок развивался при сочетании тяжелой ЧМТ с повреждением органов брюшной полости и забрюшинного пространства (34 - 1,6% пострадавших), при травмах грудной клетки - 43 (17,1%) и при повреждении челюстно-лицевой области - 25 (10,0%). У 18 (48,6%) пострадавших с травматическим шоком и терминальными состояниями выявлены переломы основания черепа.

Рис. 3 Распределение по структуре терминальных состояний при тяжелых сочетанных повреждениях

Общее состояние всех пострадавших при поступлении расценивалось как тяжелое или крайне тяжелое и поэтому пострадавшие поступали в реанимационный зал. При поступлении больной осматривался сразу же консилиумом врачей-специалистов: реаниматологом, хирургом и травматологом. По мере необходимости привлекались нейрохирург, челюстно-лицевой хирург, отоларинголог, офтальмолог и др.

Обследование больных было комплексным и включало возможно более полный сбор анамнестических сведений, которые, как правило, можно было получить у работников скорой медицинской помощи или у лиц, доставивших пострадавшего. Следует отметить, что обследование пострадавших часто проводилось параллельно с неотложными реанимационными мероприятиями (инфузионная противошоковая терапия, интубация трахеи, туалет трахебронхиального дерева, борьба с внутренним и наружным кровотечением и т. д.).

Локализация, характер и тяжесть внечерепных повреждений оценивались по данным общеклинического, общехирургического и рентгенологического методов обследования. Части, пострадавших производились торако- и лапароцентез, также лапароскопия. Характер черепно-мозговой травмы определялся посредством принятых в нейрохирургии методов обследования:

общеклинические показатели, неврологический осмотр, динамика течения заболевания и КТ и/или МРТ-графия головного мозга.

Последовательность осмотра, пострадавшего с сочетанной ЧМТ может быть различной, но непременным условием было обследование головы, лица, груди и живота.

При осмотре головы обращали внимание на наличие кровоподтеков, ран и ссадин, которые указывали на место непосредственного приложения к ней травматического агента. При наличии подапоневротических гематом или вдавленных переломов можно было отметить деформацию или изменение конфигурации головы. При пальпации головы иногда удавалось определить места локализации вдавленных переломов.

Кровоподтеки вокруг глаз, особенно напряженные в области верхних век, в области сосцевидных отростков, а также кровотечение, ликворея из носа и наружных слуховых проходов, позволяли заподозрить перелом основания черепа.

Следует отметить, что неврологическое исследование, являющееся ведущим в установлении повреждений нервной системы у пострадавших с тяжелыми СЧМТ, могло быть вынужденно неполным. Например, при грубых повреждениях лица очень трудно исследовать функцию черепно-мозговых нервов, а при СЧМТ с развитием шока сложно исследовать рефлекторную сферу.

При осмотре глаз выявляли ряд симптомов, которые имели большое значение для топической диагностики повреждения головного мозга, как: симметрия или асимметрия глазных щелей, величина и равномерность зрачков, их реакция на свет, наличие или отсутствие горизонтального или вертикального пареза взора, спонтанного нистагма, сходящееся или расходящееся косоглазие. Одновременно исследовали корнеальные рефлексы. Среди этой группы симптомов серьезное диагностическое значение имел односторонний мидриаз со снижением или отсутствием реакции зрачка на свет, чаще всего на стороне локализации гематомы.

Очаговые изменения в двигательной сфере у пострадавших с тяжелой СЧМТ выявить, как правило, очень трудно. Если имелось психомоторное возбуждение или автоматизированная жестикуляция, то по степени участия их в конечностях выявляли моно- или гемипарез, моно- или гемиплегию. Удлинение конечности и ротация стопы могли быть признаками пареза или плегии.

Исследовали также, по возможности, изменения чувствительности, мышечного тонуса, патологические стопные симптомы, менингеальные симптомы, рефлексы орального автоматизма.

При исследовании грудной клетки ощупывали ребра на всем протяжении.

Обращали внимание на деформацию грудной клетки, костную крепитацию, подкожную эмфизему, изменения ритма и частоты дыхания. Проводили перкуссию и аускультацию грудной клетки.

Диагностика повреждений органов брюшной полости и забрюшинного пространства у пострадавших с тяжелой СЧМТ из-за нарушенного сознания была крайне затруднена. Такие кардинальные симптомы внутрибрюшной катастрофы, как болезненность и напряжение мышц передней брюшной стенки при ее пальпации теряли свою диагностическую значимость. С другой стороны, часто могли быть псевдоперитонеальные симптомы при переломах нижних ребер. Вышеуказанное предопределяло широкое применение инструментальных методов диагностики.

Диагностика СЧМТ во всех случаях основывалась на возможно полном клиническом и экстренном лабораторном обследовании с применением необходимых инструментальных методов. План и объём диагностических мероприятий определялись тяжестью состояния пострадавших. Основными принципами диагностики являлись своевременное выявление доминирующего, конкурирующего и сопутствующих повреждений.

Рентгенологическое исследование пострадавших с СЧМТ, как правило, включало обзорную краниографию в 2-х проекциях, рентгенографию грудной клетки, а по особым показаниям - рентгенографию лицевого скелета и обзорный снимок брюшной полости. Для выявления характера и места повреждения черепа при необходимости проводили прицельные снимки черепа по касательной.

Пострадавшим проводили ЭхоЭС, катетеризацию мочевого пузыря, при нарушенном сознании - лапароцентез, по показаниям - пункцию плевральной полости, а также КТ и МРТ головного мозга. В дальнейшем больным записывали ЭКГ, определяли ОЦК, ЦВД, почасовой диурез, проводили клинические и биохимические анализы крови, мочи и ликвора. После установки диагноза больные подвергались операции в течение первых 24 часов с момента получения травмы.

Градацию тяжести шока проводили в соответствии с комплексом показателей: частота пульса, уровень систолического артериального давления (Keith N.M.,1919) и их соотношения (Allgower M., Burri C., 1967), шокогенность повреждений, величина кровопотери, клиническая картина и ее динамика.

У 37 из 251 (14,7%) пострадавших, т.е. практически у каждого 7-го при поступлении был диагностирован травматический шок. Острая массивная кровопотеря отмечалась у 9 из 251 больного (3,6%) с СЧМТ.

Важное значение имел как первичный осмотр больных, так и наблюдение в динамике, выяснение травматогенеза, а при обследовании - применение

простых и щадящих методов.

Торакоцентез был произведен 29 (11,6%) больным. Лапароцентез с «щадящим» или «ищущим» катетером был проведен у 54 (21,6%) человек.

Лечебная тактика при СЧМТ определялась, прежде всего, тяжестью состояния больных, клиническим симптомокомплексом, характером черепно-мозгового и внечерепного компонентов. Основными принципами при оказании неотложной помощи при СЧМТ являлись своевременность, преемственность и адекватность лечебных мероприятий на догоспитальном и госпитальном этапах.

Глава 3. Клинико-неврологическая симптоматика и результаты инструментальных методов диагностики.

Исследование показало, что на догоспитальном этапе редко выполняется интубация трахеи, введение воздуховода, инфузионная противошоковая терапия, введение анальгетиков, мероприятия по временной остановке кровотечения.

СЧМТ с повреждением грудной клетки и ее органов. В стационар поступило 74 (29,5%) пострадавших с кранио-торакальной травмой. В состоянии травматического шока и терминальном состоянии поступило 22 больных (29,7%).

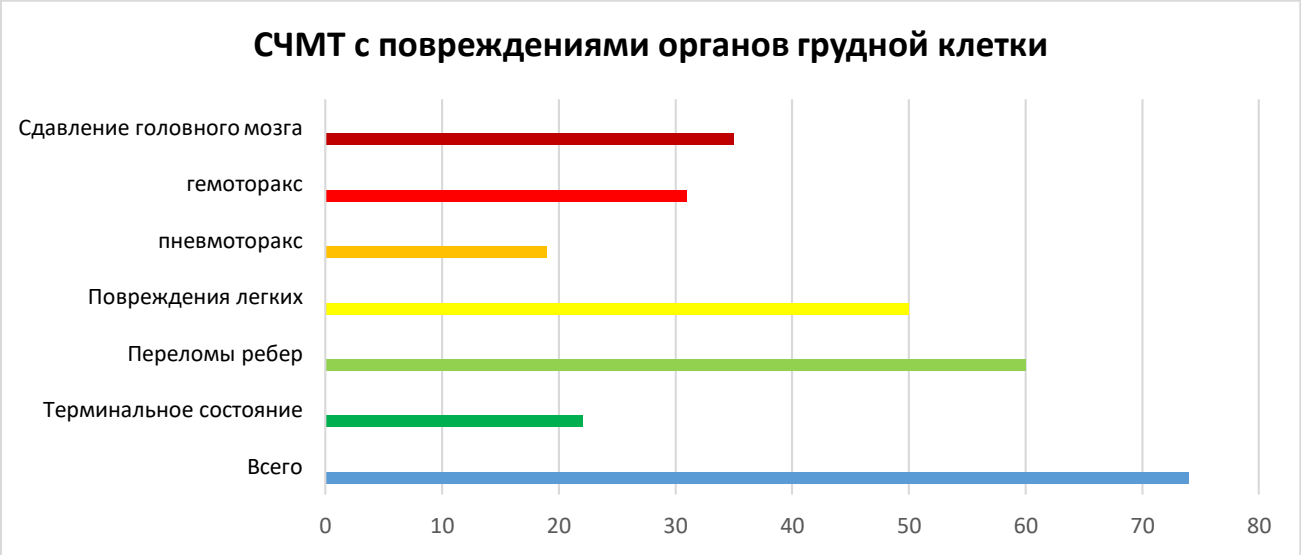

Рис. 4 Структура СЧМТ с повреждениями органов грудной клетки

Преобладающим типом сочетанных повреждений были множественные травмы, из них 74 (29,5%) - получили закрытую травму грудной клетки с переломами ребер, грудины и ключиц; пневмоторакс - у 19 (7,6%) и гемоторакс - у 31 (12,4%). У 60 пострадавших (81,1%) диагностированы переломы ребер, причем у 28 - множественные одно- и двусторонние переломы. Повреждение легкого отмечалось у 13 пострадавших. Сдавление головного мозга отмечалось у 35 (47,3%) пострадавших, из них у 33 были внутричерепные травматические гематомы. Типы выполненных операции даны в таблице 2.

Таблица 2 - Типы операции при травме грудной клетки (p<0,05)

Тип операции	Всего	
	абс.	P±m%
Торакоцентез	29	39,2±4,3
Торакотомия и ушивание поврежденного легкого	2	2,7±1,2
Торакоцентез с дренированием плевральной полости	39	52,7±4,8
Плевральная пункция	4	5,4±2,6
Итого	74	100

Особенности течения и диагностики тяжелых СЧМТ с повреждением грудной клетки и ее органов в остром периоде:

1. У всех пострадавших отмечались нарушения внешнего дыхания: периферического типа, причиной которых являлись нарушения проходимости дыхательных путей, а также патологические изменения, происходящие в грудной стенке, плевральном мешке, легких, трахеобронхиальном дереве; наряду с этим у всех больных были нарушения дыхания центрального типа, обусловленные нарушением функции дыхательного центра.

2. Расстройства центральной регуляции дыхания и нарушения периферического дыхания взаимно отягощали друг друга, усугубляя отек головного мозга, обусловленный его повреждением, и увеличивая степень гипоксии.

3. Травматический шок при кранио-торакальных повреждениях характеризовался особо тяжелым течением. Этому способствовало раздражение чрезвычайно чувствительных рецепторов плевры, корня легкого и других образований, кровопотеря, гипоксия, нарастающее торможение в центральной нервной системе.

4. Диагностика тяжелых сочетанных кранио-торакальных повреждений представляла значительные трудности. Неврологическая симптоматика не всегда служила главной опорой топической диагностики при коматозных состояниях, так как часть симптомов (как анизокория, судороги, психомоторное возбуждение) могли быть связанными с травмой грудной клетки или шоковым состоянием пострадавшего.

Это предопределяло широкое применение дополнительных методов обследования: рентгенография черепа и грудной клетки, пункция плевральной полости, ЭхоЭГ, вплоть до наложения диагностических фрезеотомий.

СЧМТ с повреждением органов брюшной полости и забрюшинного пространства. У 56 (22,3%) больных с кранио-абдоминальной травмой диагностирована тупая травма живота с повреждением полых и (или) паренхиматозных органов (рис. 5): разрыв печени – у 22 (39,3%); разрыв селезенки – у 12 (21,4%); разрыв кишечника – у 22 (39,3%). Из 56 больных 4

поступили в состоянии травматического шока I-II ст.

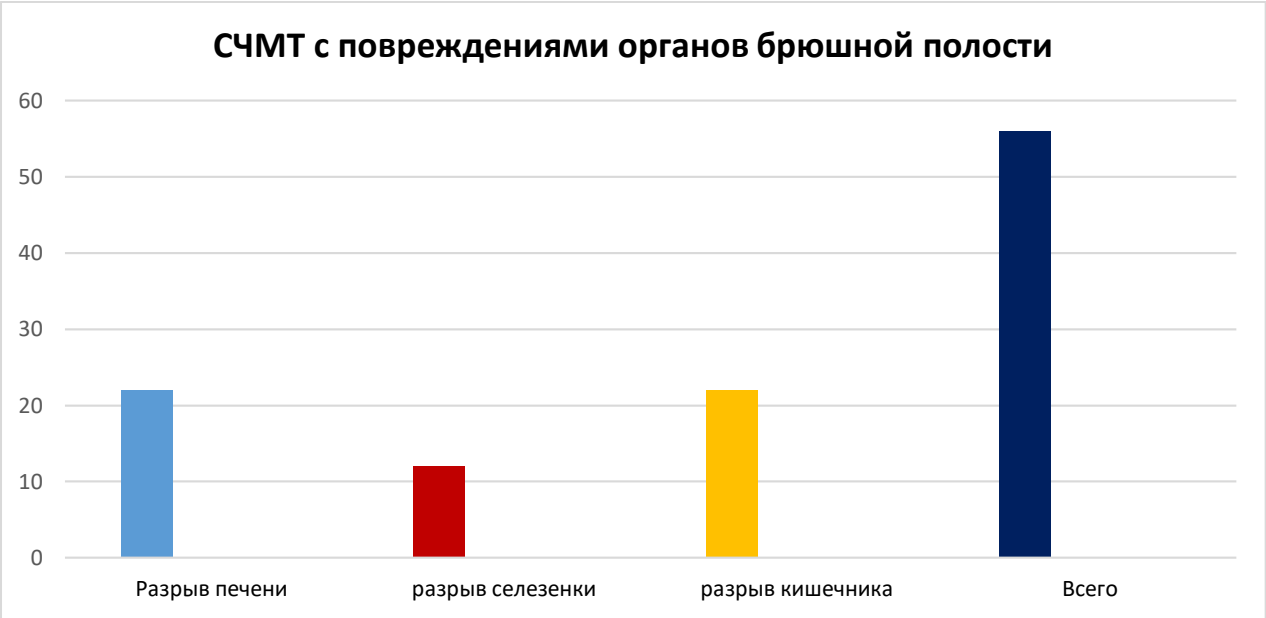

Рис. 5 Структура СЧМТ с повреждениями органов брюшной полости

Для диагностики повреждений органов брюшной полости всем пострадавшим произведен лапароцентез. Типы операции на органах брюшной полости даны в таблице 3.

Таблица 3 - Типы операций при ЧМТ в сочетании с повреждениями органов брюшной полости (n = 54)

Тип операции	абс.	P±m%
Ушивание печени	21	38,9±4,1
Спленэктомия	11	20,4±3,3
Ушивание разрыва кишечника	22	40,7±3,7
Итого	54	100,0

СЧМТ с множественными внечерепными повреждениями. Эта группа была самой многочисленной в анализируемом материале и составила 54,6% (n=137) пострадавших.

Эти больные отличались особой тяжестью состояния, а 98 (71,5%) из них поступили с явлениями травматического шока или в терминальном состоянии.

Диагностика всех повреждений у этой группы пострадавших представляла значительные трудности. Данные клинического осмотра пострадавших всегда дополнялись методами инструментальной диагностики. Таким больным целесообразно было произвести рентгенографию черепа, грудной клетки, ЭхоЭС, пункцию плевральной полости с двух сторон, лапароцентез, катетеризацию мочевого пузыря, по показаниям - наложение диагностических

фрезеотомий. Следует предупредить об опасности диагностической (эксплоративной) лапаротомии у таких пострадавших, которая может привести к срыву компенсаторных возможностей организма и летальному исходу.

Анализ вариантов, сочетанных ЧМТ с множественными внечерепными повреждениями показал (рис. 6), что чаще всего встречались СЧМТ с двумя внечерепными повреждениями - 91 (65,7%), а среди этих наиболее частыми вариантами являлись кранио-торакальные - 36; кранио-торако-абдоминальные - 19; кранио-фациальные - 16 и кранио- абдоминальные - 20. Сочетанные ЧМТ с 3-мя внечерепными повреждениями имелись у 36 (26,3%) пострадавших, а наиболее частыми вариантами являлись кранио-фацио-торакальные – 15 и кранио-торако-абдоминальные - 21. Сочетанные ЧМТ с 4-мя внечерепными повреждениями имелись у 10 (7,3%) больных, а наиболее частыми вариантами были кранио-фацио-торако-абдоминальные - 4.

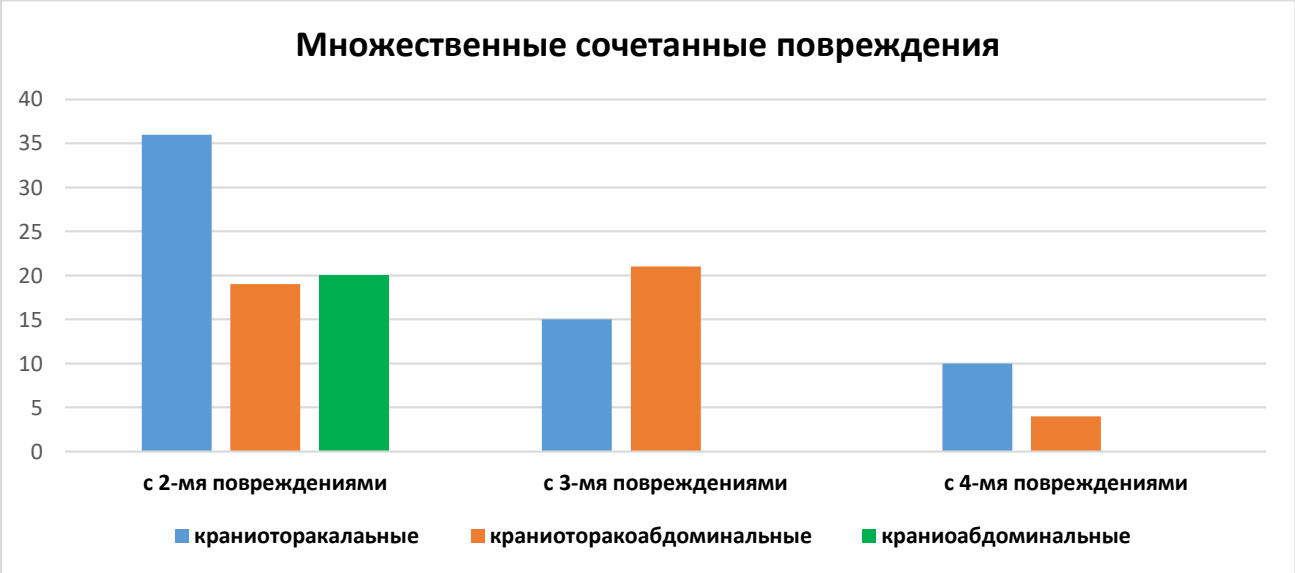

Рис. 6 Структура множественных сочетанных повреждений

Анализ клинической картины черепно-мозговой травмы протекающий на фоне тяжелых сочетанных повреждений, показал, что несмотря на целый ряд ее особенностей, обусловленных как характером и локализацией экстракраниальных повреждений, так и спецификой оказания реанимационной и противошоковой помощи пострадавшим, состояние сознания остается ведущим критерием тяжести повреждения головного мозга. Нами выявлена отчетливая корреляция степени нарушения сознания с тяжестью черепно-мозговой травмы ($p<0,05$).

Среди других критериев оценки наличия и тяжести повреждения головного мозга у пострадавших с сочетанными повреждениями и выраженными нарушениями гемодинамики наиболее доступными и информативными оказались состояние дыхания пострадавшего, величина и реакция

зрачков на свет, частота пульса, наличие или отсутствие экзофтальма, тургор глазных яблок и «погружаемость» последних в орбиту (чем легче черепно-мозговая травма и тяжелее шок, тем меньше тургор глазных яблок и больше их «погружаемость» в орбиту, и наоборот), наличие и тяжесть визуально обнаруживаемых повреждений головы.

Диагностическая значимость других признаков и симптомов в остром периоде СЧМТ, сопровождающейся тяжелыми нарушениями гемодинамики, меньше, чем перечисленных выше. Это обусловлено либо незначительной их диагностической информативностью (состояние корнеальных и брюшных рефлексов, объем движений глазных яблок и так далее), либо в связи с невозможностью проведения соответствующих тестов у целого ряда больных (состояние сухожильных и периостальных рефлексов, чувствительности и двигательной функции и прочие).

Исследование показало, что на основании клинических показателей при первичном обследовании пострадавших в остром периоде травмы диагностика характера и тяжести черепно-мозговой травмы в значительном числе случаев может носить только ориентировочный, предварительный характер. Уточненный диагноз может быть установлен лишь на основе динамического наблюдения или использовании инструментальных инструментальных способов диагностики. Последний путь более предпочтителен, так как он позволяет установить точный диагноз уже в периоде шока. Правильная же оценка тяжести повреждения головного мозга обеспечивала более точную характеристику тяжести состояния, пострадавшего и позволяла выбрать оптимальную лечебно-диагностическую тактику.

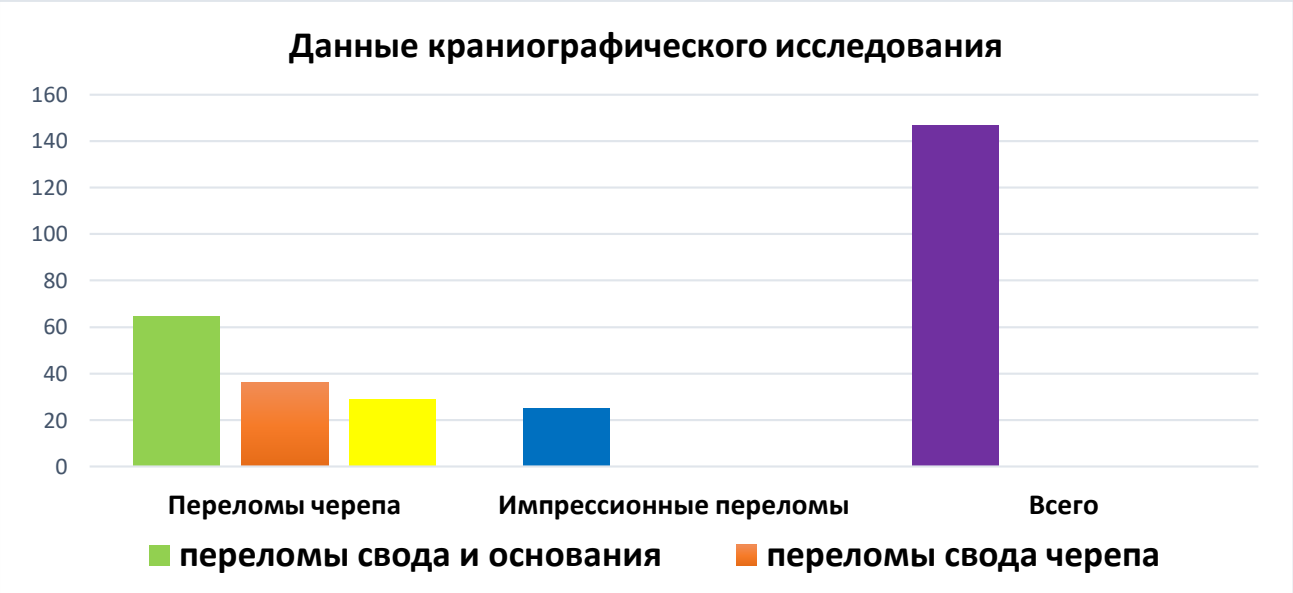

Рис. 7 Распределение данных краниографического исследования

Из дополнительных методов диагностики СЧМТ чаще всего использованы

рентгенография черепа и эхоэнцефалоскопия. Рентгенография черепа (краниография) произведена у 147 (58,6%) из 251 больных, у остальных больных краниография не производилась. Переломы костей черепа (рис. 7), свидетельствующие о тяжести черепно-мозговой травмы, наблюдались у 65 (44,2%) пострадавших. Наиболее часто встречались переломи свода и основания черепа 36 (55,4%) и свода черепа 29 (44,6%). Импрессионные переломы черепа – 25 (17,0%).

ЭхоЭС была проведена у 130 (51,8%) наших больных с травматическими внутричерепными гематомами. В течение первых двух часов после травмы метод был проведен у 52 (40,0%) из 98 больных, в первые сутки - у всех остальных.

Наиболее ответственной и срочной задачей, стоящей перед нейрохирургом, являлось своевременное выявление и лечение сдавления и дислокации головного мозга, которое наблюдалось у 67 (26,7%) пострадавших с СЧМТ.

Состояние пострадавших со сдавлением головного мозга в момент поступления было крайне тяжелым, с диагнозом шока III степени или в терминальном состоянии. Ввиду этого выбор наиболее рационального вида оперативного пособия приобретал особо важное значение. Решение этой задачи было поставлено нами в зависимость от тяжести шока, характеризующейся показателями прогноза.

Неблагоприятное влияние на течение шока выражено значительно меньше, если для устранения сдавления головного мозга использовалась резекционная трепанация черепа. Ее применение не оказывало выраженного неблагоприятного воздействия на шок даже при отрицательном для жизни прогнозе ($p<0,05$). Устранение сдавления головного мозга путем наложения фрезеотомий практически не приводило к увеличению периода нестабильной гемодинамики даже при крайне тяжелом состоянии пострадавших, т.е. не отягощало течения шока ($p<0,05$). Наложение диагностических фрезеотомий нами применялось у 18 (7,8%) из 251 больных. Основным показанием к применению поисковой фрезеотомии явилось тяжелое состояние поступившего, необходимость срочного оперативного вмешательства. Метод был использован у 20 больных с односторонними субдуральными гематомами и у 3 пациентов с двусторонними.

Наиболее часто травматические внутричерепные гематомы при СЧМТ (рис. 8) диагностированы в височной доле (81 – 63,3%), лобной доле (54 – 42,2%), теменной долях (49 – 38,3%), реже в задних отделах полушарий головного мозга (19 – 14,8%) и задней черепной ямке (9 – 7,0%) ($p<0,05$).

В 238 наблюдениях (94,8%) диагностирован ушиб головного мозга и в 92 (36,7%) - тяжелый ушиб головного мозга со сдавлением его костными

отломками (25 – 17,0%) или внутричерепной гематомой (67 – 26,7%).

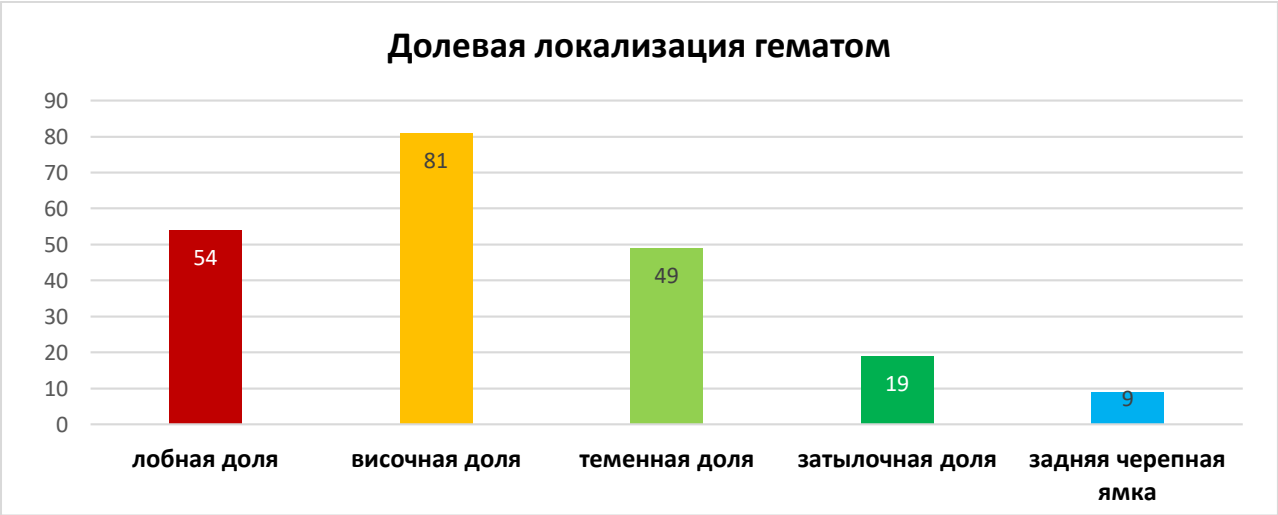

Рис. 8 Локализация внутричерепных гематом по долям головного мозга

По степени смещения срединных структур головного мозга у 121 (48,2%) больных выявлено смещение в пределах 5-15 мм, более 15 мм смещение обнаружено у 80 (31,9%) пациентов, а у 50 (19,9%) пострадавших смещение было до 5 мм ($p<0,05$).

Изучая изменения артериального давления, пульса и внешнего дыхания у 65 больных с шоком при СЧМТ, мы могли отметить у части больных некоторые особенности этих изменений, а именно: наклонность к брадикардии у 10% и нормальную частоту пульса у 15% больных; тенденцию к брадипноэ с нарушением ритма дыхания уже на ранних стадиях шока у 12,5% больных и преимущественное снижение диастолического артериального давления и слабое наполнение пульса при сравнительно удовлетворительном систолическом артериальном давлении у 14% больных.

Высокий индекс сочетанности повреждений различных анатомических областей у части больных обусловил необходимость нескольких хирургических вмешательств. Из 251 пострадавшего в различные периоды травматической болезни были оперированы 73 (29,1%) по поводу внутричерепных гематом; 49 больным выполнена лапаротомия и 2 - торакотомия.

Нами предложен способ определения степени дислокации головного мозга при тяжелой черепно-мозговой травме («Способ определения степени дислокации головного мозга при тяжелой черепно-мозговой травме» №27/15 от 10.06.2015.). По величине размеров гематом получены следующие данные: гематомы в объеме более 100 см^3 отмечались у 77 (30,7%) пострадавших, в объеме 50-100 см^3 гематомы выявлены у 107 (42,6%) больных, а гематомы величиной до 50 см^3 были обнаружены у 67 (26,7%) больных ($p<0,05$). Нами предложен способ определения объема травматических внутричерепных

гематом («Способ определения объема травматических внутричерепных гематом» №26/15 от 10.06.2015.).

Наиболее прогностически значимыми шкалами для оценки тяжести СЧМТ и ее исходов в данное время являлись шкалы ком и исходов Глазго. В нашем исследовании обнаружена достоверная корреляция МРТ данных, учитывающей изменения корково-субкортикальных структур, в области мозолистого тела, подкорковых образований, таламуса и стволовых структур (данные по шкале комы Глазго: R_1= -0,63, $p<0,05$; шкала исходов Глазго: R_2=-0,71, $p<0,05$) с исходами травматических внутричерепных гематом.

Глава 4. Результаты хирургического лечения больных с сочетанной черепно-мозговой травмой.

В комплексе лечебных мероприятий при травматических внутричерепных гематомах при СЧМТ первостепенное значение принадлежало своевременности и радикальности нейрохирургического вмешательства. Без его проведения сохранение жизни пострадавших обеспечить практически невозможно. Нейрохирургическая тактика при тяжелой СЧМТ сложна и многообразна. В наиболее общей форме она состояла из комплекса мероприятий интенсивной терапии, хирургического и нейрохирургического вмешательства, а при необходимости и реанимационных мероприятий. Последовательность их проведения определялась конкретной ситуацией в каждом отдельном случае.

В таблице 4 приведены данные оценки состояния пострадавших согласно шкале комы Глазго. Из этой таблицы видно, что большинство пострадавших находились в тяжелом состоянии, и их состояние оценивалось до 8 баллов и ниже - 86 (34,3%). В то же время у 157 (62,5%) больного состояние оценивалось в пределах 9-11 баллов, у 8 (3,2%) – в пределах 12-15 баллов ($p<0,05$).

Таблица 4 - Оценка степени нарушения сознания больных по шкале комы Глазго ($p<0,05$)

Возраст (лет)	Баллы по шкале ком Глазго			Всего
	12-15	9-11	< 8	
< 20	0	25	13	38
21-40	4	56	23	83
41-60	3	38	30	71
> 61	1	38	20	59
Итого	8 (3,2 ±1,5%)	157 (62,5±4,3%)	86 (34,3 ±4,6%)	251 (100,0%)

Целью оперативного вмешательства являлось удаление очагов компрессии головного мозга, остановка кровотечения, проведение тщательного гемостаза. При нейрохирургическом лечении травматических внутричерепных гематом применялась резекционная трепанация черепа (РТЧ) и костно-пластическая

трепанация черепа (КПТЧ). Только при крайне тяжелом состоянии больного методом выбора являлось удаление гематом через расширенное фрезевое отверстие.

Основные принципы лечения пострадавших с тяжелой СЧМТ в остром периоде: коррекция нарушений функции дыхания; анальгетическая терапия; иммобилизация; инфузионно-трансфузионная терапия; коррекция нарушений водно-электролитного обмена и кислотно-щелочного баланса; коррекция нарушений внутричерепного давления; профилактика и терапия вторичных осложнений; оперативные вмешательства.

Нами предлагается алгоритм диагностики и лечения сочетанной краниоторакальной и краниоабдоминальной травмы (рис. 9) и следующая методика выполнения синхронных операций на черепе и органах брюшной полости: 1) Бригады нейрохирургов и общих хирургов синхронно выполняют доступ. 2) Бригада общих хирургов осуществляет временный гемостаз и занимается реинфузией крови либо, трансфузией свежеконсервированной крови. В это время нейрохирурги удаляют гематому. 3) Бригада общих хирургов завершает оперативное вмешательство.

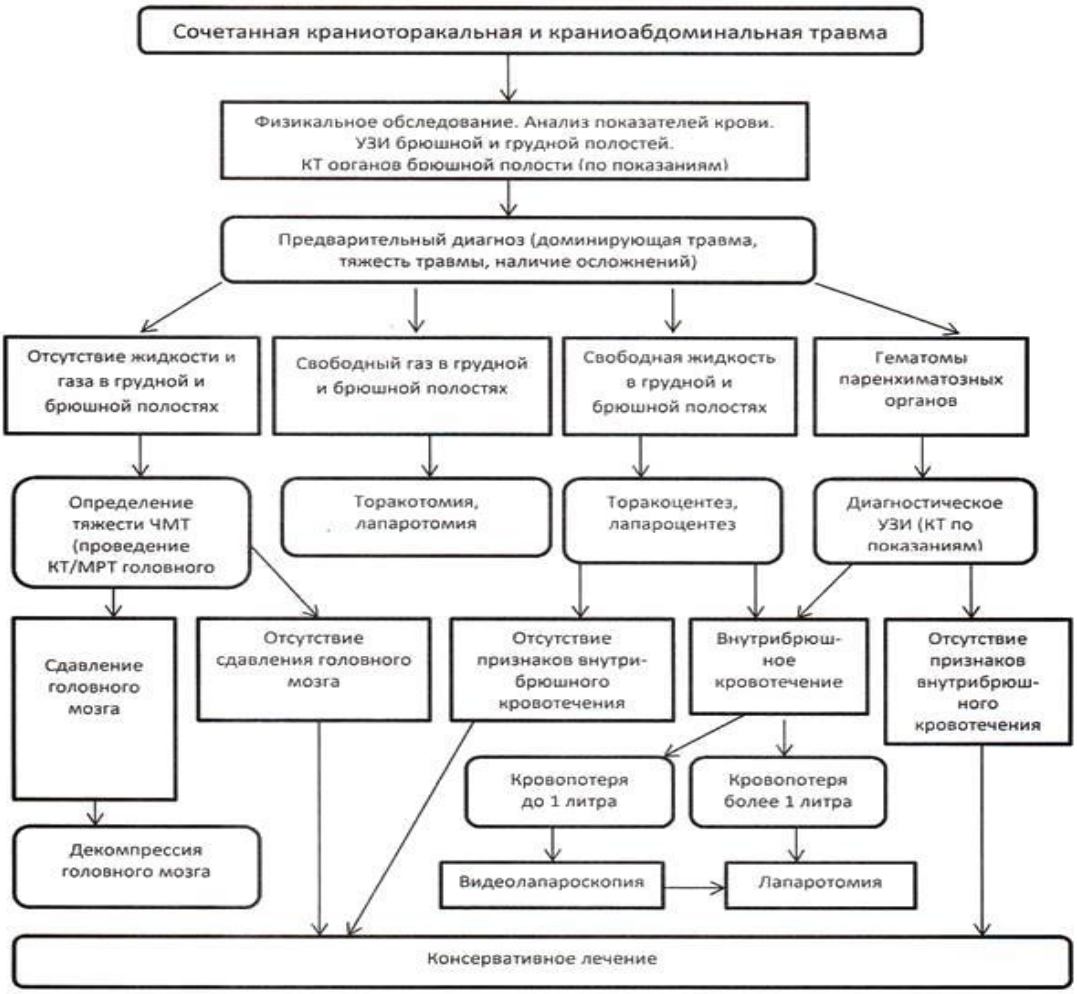

Рис. 9 Алгоритм диагностики и лечения сочетанной краниоторакальной и краниоабдоминальной травмы

Субдуральные гематомы у 46 (18,3%) пострадавших были удалены посредством РТЧ в 42 случаях, а фрезеотомия была использована в 4 случаях. Внутримозговые гематомы у 3 (1,2%) пациентов были удалены путем выполнения РТЧ в 2 случаях, а КПТЧ в одном случае.

Таблица 5 - Типы операций в зависимости от вида гематомы (p<0,05)

Вид гематомы	Тип операции						Всего	
	Фрезеотомия		РТЧ		КПТЧ		абс.	P±m%
Эпидуральная	13		5		0		18	7,8 ±2,6
Субдуральная	4		42		0		46	18,3 ±3,0
Внутримозговая	0		2		1		3	1,2 ±0,9
Двухсторонние	1		5		0		6	2,8 ±1,3
Итого	абс.	P±m%	абс.	P±m%	абс.	P±m%	73	100,0
	18	24,7 ±3,6	54	74,0 ±3,7	1	1,3 ±0,8		

При 6 (2,4%) двухсторонних субдуральных гематомах применена РТЧ в 5 случаях, а в 1 случае – фрезеотомия (p<0,05).

Согласно таблице 5, эпидуральные гематомы у 18 (7,8%) пациентов были удалены путем выполнения фрезеотомии в 16 случаях, а в 2 случаях была выполнена РТЧ.

Нами предложен способ хирургического лечения внутричерепных травматических гематом. Целью изобретения являлось сохранение целостности черепа путем выполнения двух трефинационных отверстий, что предотвращает рецидивы гематом, послеоперационные головные боли и не имеет косметических дефектов (Патент на изобретение №1974 «Способ хирургического лечения внутричерепных травматических гематом» от 31.07.2017.).

У 67 больных с внутричерепными травматическими гематомами выполнено 73 операции. В наших наблюдениях преобладал метод РТЧ (54 операции – 74,0%), что связано с поступлением больных в стационар в остром периоде СЧМТ в тяжелом и крайне тяжелом состояниях. По поводу импрессионных переломов черепа опеированы 25 (17,0) больных.

Таблица 6 - Распределение больных по срокам выполнения операции и результатам лечения (p<0,023)

Исходы	Сроки операции			Итого	
	до 3х часов	до 24 часов	более суток	абс.	P±m%
Улучшение	91	83	31	205	81,7 ±5,4
Умерло	10	10	26	46	18,3 ±3,8
Всего	101 (40,2 ±3,7%)	93 (37,1±4,2%)	57 (22,7 ±3,5%)	251	100,0

У больных, оперированных менее чем за 6 часов с момента травмы, отмечена относительно низкая летальность (14,3%), чем у других больных (p<0,023). Однако продолжительность самой операции не влияла на внутригоспитальную летальность. Нами проведен анализ результатов лечения в зависимости от срока выполнения операции (табл. 6). Продолжительность времени между получением травмы и операцией значительно влияла на окончательный результат.

На исход ЧМТ влияли различные факторы: тяжесть перенесенной травмы, сочетание травматических внутричерепных гематом с контузионными очагами, тяжесть состояния больного перед операцией, время проведения операции, методика и техника оперативного вмешательства, течение послеоперационного периода («Способ неинвазивного прогнозирования исхода при сочетанной черепно-мозговой травме» №30/15 от 10.06.2015.).

При оценке качества жизни пролеченных нами пациентов по шкале исходов Глазго (рис. 10) хорошее восстановление – возвращение к нормальной жизни при минимальных нарушениях (5 баллов) отмечено у 108 (43,0%) больных; умеренная инвалидизация (4 балла) – у 55 (21,9%); тяжелая инвалидизация (3 балла) – у 22 (8,8%) и стойкое вегетативное состояние (2 балла) - у 20 (8,0%) пациентов.

Рис. 10 Распределение больных по шкале исходов Глазго

При этом важным составным моментом, определяющим некоторые особенности нейрохирургического лечения травматических внутричерепных гематом и исходы поражения мозга, являлся не только возрастной фактор, но и периоды течения тяжелой ЧМТ.

Анализ причин летальности от сочетанных повреждений. Основными причинами летальных исходов при сочетанных повреждениях явились (рис. 11): тяжелая ЧМТ, сочетающаяся с тяжелыми внечерепными повреждениями - 16 больных (34,8%); диагностические ошибки - 5 случаев (10,9%), в т. ч. у 3 больных не диагностированы внутричерепные повреждения (гематомы), у 1 - разрыв печени и у 1 - разрыв селезенки; вторичные осложнения - 14 больных (30,4%) в т. ч. воспалительные - 12 (пневмония - 9, перитонит - 2, менингит - 1) и тромбоэмболия легочной артерии – 2, травматический шок – 11 (23,9%).

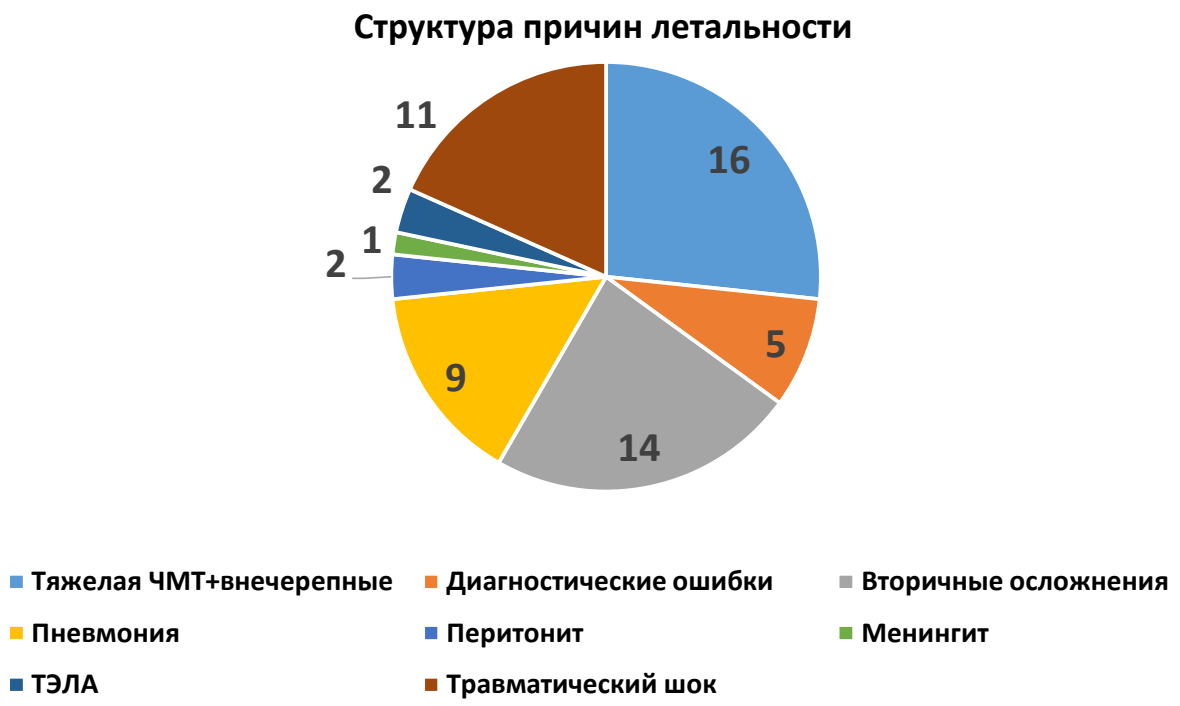

Рис. 11 Распределение по структуре причин летальности

Общая летальность отмечена в 46 (18,3%) случаях. Наибольшая смертность наблюдалась при наличии сдавления головного мозга и при сочетании тяжелой ЧМТ с множественными и торако-абдоминальными повреждениями.

ВЫВОДЫ

1. Объем и содержание диагностических и лечебных мероприятий при сочетанной черепно-мозговой травме определяется вероятным исходом шока, локализацией, характером и тяжестью травмы головного мозга и внечерепных повреждений.
2. Способ, основанный на использовании общедоступных клинических показателей (сознание пострадавшего, частота пульса, величина систолического артериального давления и тяжесть травмы, позволяет с высокой точностью определять вероятный исход сочетанной черепно-мозговой травмы.

3. Применительно к общехирургическим отделениям предварительная оценка тяжести повреждения головного мозга у пострадавших с сочетанной черепно-мозговой травмой, сопровождающейся развитием жизнеугрожающих состояний, обусловленных внечерепными повреждениями, должна базироваться на анализе наиболее доступных общеклинических показателей (характеристике дыхания и гемодинамики, уровня сознания пострадавшего, величине и реакции зрачков на свет, характера травм лица и так далее). Дальнейшее обследование пострадавшего и его объем планируется в зависимости от значения прогностического показателя.

4. Выбор вида оперативного вмешательства при тяжелой сочетанной черепно-мозговой травме проводится с учетом его травматичности и результатов оценки общего состояния пострадавшего, характеризующегося данными прогноза.

5. Особенностью гемодинамических нарушений при сочетанной черепно-мозговой травме являются: тенденция к снижению диастолического артериального давления, особенно при тяжелых травмах; тенденция к брадикардии; слабое наполнение пульса при относительно удовлетворительном уровне систолического артериального давления. Предложены способы хирургического лечения внутричерепных травматических гематом, коррекции нарушений гемодинамики и неинвазивного прогнозирования исхода при сочетанной черепно-мозговой травме.

ПРАКТИЧЕСКИЕ РЕКОМЕНДАЦИИ

1. Достоверная и полноценная оценка тяжести, локализации и характера травмы головного мозга у пострадавших с сочетанной черепно-мозговой травмой, протекающей на фоне шокогенных экстракраниальных повреждений, возможна лишь при дополнении клинического обследования комплексом инструментальных методов диагностики, допустимость и последовательность выполнения которых определяется соответствующими показаниями и противопоказаниями.

2. Экспресс-диагностика всех повреждений в стационаре должна осуществляться консилиумом врачей-специалистов: нейрохирургом, общим хирургом, травматологом при участии реаниматолога с применением дополнительных методов исследования.

3. Хирургическая тактика в остром периоде заключается в выполнении только неотложных оперативных вмешательств, направленных на спасение жизни пострадавших. В ряде наблюдений при бурно нарастающем синдроме сдавления головного мозга, сочетающемся с массивным внутрибрюшным кровотечением, оперативные вмешательства могут быть выполнены синхронно двумя бригадами хирургов.

СПИСОК ОПУБЛИКОВАННЫХ ТРУДОВ ПО ТЕМЕ ДИССЕРТАЦИИ:

1. **Ыдырысов, И.Т.** Значение факторов риска больных в остром периоде тяжелой черепно-мозговой травмы [Текст] / К.Б. Ырысов, И.Т. Ыдырысов, Т.Т. Сейитбеков // Теоретические и прикладные аспекты современной науки. - Белгород, 2014. - Часть II. - С. 147-153.

2. **Ыдырысов, И.Т.** Результаты лечения и исходы при тяжелой сочетанной черепно-мозговой травме [Текст] / К.Б. Ырысов, И.Т. Ыдырысов, // Теоретические и прикладные аспекты современной науки. - Белгород, 2014. - Часть II. - С. 147-153.

3. Особенности диагностики и лечения при сочетанной черепно-мозговой травме [Текст] / [**И.Т. Ыдырысов**, А.Ы. Муратов, К.Б. Ырысов и др.]. // Нейрохирургия и неврология Казахстана. – Астана, 2014. - №4 (37). - С 15-18.

4. **Ыдырысов, И.Т.** Анализ причин проведения санационной релапаротомии [Текст] / З.А. Туйбаев, И.Т. Ыдырысов // Аспирант и соискатель. – Москва, 2015. - №2(86). – С. 33-36.

5. **Ыдырысов, И.Т.** Диагностическая лапароскопия при травмах живота [Текст] / З.А. Туйбаев, И.Т. Ыдырысов, О.И. Курбанбаев // Вестник ОшГУ. – Ош, 2015. - №3. - С. 181-182.

6. **Ыдырысов, И.Т.** Хирургическая тактика при сочетанных ранениях груди и живота [Текст] / И.Т. Ыдырысов // Вестник ОшГУ. - 2015. - №3. - С. 183-185.

7. **Ыдырысов, И.Т.** Общая характеристика организации специализированной помощи при тяжелой сочетанной черепно-мозговой травме в Ошской области [Текст] / И.Т. Ыдырысов // Вестник КГМА им. И.К Ахунбаева. Бишкек, 2015. - №3 (1). - С.103-106.

8. **Ыдырысов, И.Т.** Тяжелая сочетанная черепно-мозговой травма: послеоперационная летальность [Текст] / И.Т. Ыдырысов, А.Ы. Муратов // Вестник КазНМУ. - Алматы, 2015. -№2. - С.423-426.

9. **Ыдырысов, И.Т.** Тяжелая черепно-мозговая травма: Особенности диагностики и лечения. [Текст] / И.Т. Ыдырысов, А.Ы. Муратов // Вестник КазНМУ. - Алматы, 2015. -№2. - С. 467-470.

10. **Ыдырысов, И.Т.** Диагностическая лапароскопия при травмах грудной клетки и брюшной полости [Текст] / О.И. Курбанбаев, З.А. Туйбаев, И.Т. Ыдырысов // Novainfo.ru. – Грязовец, 2017. - №5. – С.80-87.

11. **Ыдырысов, И.Т.** Факторы риска и их влияние на исход сочетанной черепно-мозговой травмы [Текст] / И.Т. Ыдырысов, А.Т. Бакасов // Вестник ОшГУ. – Ош, 2017. - Специальный выпуск. - С. 54-57.

12. Общая характеристика организации специализированной помощи при тяжелой сочетанной черепно-мозговой травме в ошской области [Текст] / [К.Б. Ырысов, И.Т. Ыдырысов, А.А. Ибраимова и т.д.]. // Актуальные проблемы

гуманитарных и естественных наук. – Москва, 2017. - №. 1-4. - С. 82-85.

13. **Ыдырысов, И.Т.** Способ хирургического лечения внутричерепных травматических гематом [Текст] / К.Б. Ырысов, Ж.Т. Ташибеков, И.Т Ыдырысов // Изобретение. Кыргызпатент. - Патент №1974. - 2017.

14. **Ыдырысов И.**Т. Исследование результатов диагностической лапароскопии травм органов брюшной полости [Текст] / И.Т. Ыдырысов, З.А. Туйбаев, О.И. Курбанбаев // Территория науки. - Воронеж, 2017. - №1. - С.17-20.

15. **Ыдырысов, И.Т.** Осложнения в послеоперационном периоде при сочетанной черепно-мозговой травме [Текст] / И.Т. Ыдырысов, К.Б. Ырысов // Синергия. - Воронеж, 2017. - №5(13). - С.73-80.

16. **Ыдырысов, И.Т.** Неотложные состояния в хирургии и травматологии с основами нейротравматологии [Текст] / И.Т. Ыдырысов, Ж.А. Кочконбаев, К.М. Калыев // Вестник ОшГУ. – Ош, 2017. -154 с.

17. **Ыдырысов, И.Т.** Причины риска и их влияние на исход сочетанной черепно-мозговой травмы [Текст] / И.Т. Ыдырысов, К.М. Калыев // Территория науки. - Воронеж, 2018. - №1. - С.21-28.

18. **Ыдырысов, И.Т.** Результаты нейрохирургического лечения при сочетанной черепно-мозговой травме [Текст] / И.Т. Ыдырысов, К.Б. Ырысов // Синергия. - Воронеж, 2018. - №2. - С.59-66.

Ыдырысов Исматилла Токтосуновичтин 14.01.17 – хирургия жана 14.01.18 – нейрохирургия адистиктери боюнча медицина илимдеринин доктору окумуштуулук даражасын изденүүгө «Айкалышкан баш мээ жаракатын аныктоо жана дарылоо» темасындагы диссертациялык ишине

КОРУТУНДУ

Негизги сөздөр: Баш сөөктүн жана мээнин айкалышып жаракат алуусу, мээнин оор даражадагы жаракаты, баш сөөктүн ичиндеги гематома, магниттик-резонанстык томография, диагностика.

Изилдөөнүн объектилери: Баш сөөктүн жана мээнин айкалышып жаракат алуусунан жапа чеккен 251 оорулуу. Алардын ичинен эркектер – 201 (80,1%), аялдар – 50 (19,9%). Жабыркагандардын жаш курагы 13төн 86 жашка чейин.

Изилдөөнүн максаты: Баш сөөктүн жана мээнин айкалышып жаракат алуусунан жапа чеккендерге туура диагноз коюунун жана аларга ыкчам жардам берүүнүн принциптерин иштеп чыгуу менен дарылоонун сапатын жакшыртуу.

Изилдөөнүн ыкмалары: неврологиялык, рентгенологиялык, эхоэнцефалография, мээнин КТ/МРТсы.

Изилдөөнүн жыйынтыктары: Баш сөөктүн жана мээнин айкалышып

жаракат алуусун аныктоо жана дарылоо иштеринин көлөмү жана мазмуну шоктун пайда болуу себептерин жана андан чыгаруунун жолдорун табуу, мээнин жана баш сөөк сыртындагы жарааттардын оор-жеңилдигин, өзгөчөлүктөрүн тактоо, дарылоо жолдорун туура жолго коюу менен жетишилет.

Жеткиликтүү клиникалык көрсөткүчтөрдү колдонууга (жабырлануучунун абалы, пульстун жыштыгы, систоликалык артериалдык басымдын чоңдугу, каректердин жарыкка болгон реакциясы жана чоңдугу, жарааттын оор-жеңилдиги ж.б.) негизделген ыкма баш сөөктүн жана мээнин айкалышып жаракат алуусун натыйжалуу дарылоого мүмкүнчүлүк түзөт.

Шоктук экстракраниалдык жаракат алуу менен коштолгон баш сөөктүн жана мээнин айкалышып жаракат алуусуна толук кандуу жана туура баа берүү дарылоо диагностиканын инструменталдык методдорунун комплекси менен клиникалык текшерүүгө алуу, дарылоонун ырааттуулугун туура уюштуруу аркылуу гана мүмкүн. Баш сөөктүн жана мээнин айкалышып оор жаракат алуусундагы операциянын түрүн тандап алуу жабырлануучунун абалына, жарааттын өзгөчөлүгүнө жараша болот.

Изилдөөнүн илимий жаңылыгы. Баш сөөктүн жана мээнин айкалышып жаракат алуусунан жабыркагандардын абалына бай клиникалык материалдардын негизинде баа берүүнүн жаңы методикалык ыкмалары иштелип чыкты жана сунушталды. Жарааттын себебин, анын кесепеттерин, туруктуу эмес гемодинамиканын же сопордук-комалык абалдын узакка созулушун жөнөкөй жана жеткиликтүү клиникалык көрсөткүчтөр менен жогорку тактыкта аныктоого мүмкүнчүлүк берүүчү ыкма иштелип чыкты.

Жабырлануучунун абалынын оордугуна обөективдүүү мүнөздөмө берүүчү жана айыгуунун болжолдуу убактысын божомолдоонун көрсөткүчтөрүн эсепке алуунун негизинде уюштуруучулук жана дарылоо-диагностикалык программалар негизделди жана иштелип чыкты.

Колдонуу чөйрөсү: саламаттыкты сактоо тармагы, неврология, хирургия, реаниматология, нейрохирургия.

РЕЗЮМЕ

диссертационной работы Ыдырысова Исматиллы Токтосуновича на тему: «Диагностика и лечение сочетанной черепно-мозговой травмы», на соискание учёной степени доктора медицинских наук по специальностям: 14.01.17 – хирургия и 14.01.18 – нейрохирургия.

Ключевые слова: Сочетанная черепно-мозговая травма, тяжелая черепно-мозговая травма, внутричерепная гематома, магнитно-резонансная томография, диагностика.

Объект исследования. 251 пациентов с сочетанной черепно-мозговой травмой. Мужчин среди обследованных было 201 (80,1%), женщин - 50 (19,9%). Возраст пострадавших колебался в пределах от 13 до 86 лет.

Цель исследования. Улучшение результатов с тяжелой сочетанной черепно-мозговой травмой путем разработки оптимальных принципов диагностики и оказания неотложной помощи пострадавшим.

Методы исследования: неврологические, рентгенологические, ЭхоЭГ, КТ/МРТ головного мозга.

Результаты исследования. Объем и содержание диагностических и лечебных мероприятий при сочетанной черепно-мозговой травме определяется вероятным исходом шока, локализацией, характером и тяжестью травмы головного мозга и внечерепных повреждений.

Способ, основанный на использовании общедоступных клинических показателей (сознание пострадавшего, частота пульса, величина систолического артериального давления и тяжесть травмы, позволяет с высокой точностью определять вероятный исход сочетанной черепно-мозговой травмы.

Достоверная и полноценная оценка тяжести, локализации и характера травмы головного мозга у пострадавших с сочетанной черепно-мозговой травмой, протекающей на фоне шокогенных экстракраниальных повреждений, возможна лишь при дополнении клинического обследования комплексом инструментальных методов диагностики, допустимость и последовательность выполнения которых определяется соответствующими показаниями и противопоказаниями.

Выбор вида оперативного вмешательства при тяжелой сочетанной черепно-мозговой травме проводится с учетом его травматичности и результатов оценки общего состояния пострадавшего, характеризующегося данными прогноза.

Научная новизна. На большом клиническом материале применен новый методический подход, основанный на объективной параметрической оценке тяжести состояния пострадавших с сочетанной черепно-мозговой травмой.

Разработан способ, позволяющий с высокой точностью определить вероятный исход травмы и продолжительность периода нестабильной гемодинамики или сопорозно-коматозного состояния по наиболее простым и общедоступным клиническим показателям.

Обоснованы и разработаны организационные и лечебно-диагностические программы, основанные на учете показателя прогноза, объективно характеризующего тяжесть состояния, пострадавшего и предполагаемый исход травмы.

Область применения: здравоохранение, неврология, хирургия, реаниматология, нейрохирургия

SUMMARY

the dissertation work of Idyrysov Ismatilla Toktosunovich on the topic: Diagnosis and treatment combined craniocerebral trauma, for a doctorate in medical sciences by specialties:14.01.17- surgery and 14.01.18 - neurosurgery.

Key words: Combined craniocerebral trauma, severe craniocerebral trauma, intracranial hematoma, magnetic resonance imaging, diagnosis.

Object of research. 251 patients with severe combined craniocerebral trauma. The men among them - 201 (80.1%) and females - 50 (19.9%) The age of the victims ranged from 13 to 86 years.

Goal of research. Improvement of results with severe combined craniocerebral trauma by developing optimal diagnostic principles and providing emergency care to the victims.

Methods of research: neurological, radiological, echoencephalography, CT scan, magnetic resonance imaging of the brain.

Results of the research: The scope and content of diagnostic and therapeutic measures in case of combined craniocerebral trauma is determined by the probable outcome of shock, location, nature and severity of brain injury and extracranial of damage.

The way based on the use of generally available clinical indicators (victim consciousness, heart rate, amount systolic blood pressure and severity of trauma) It allows to determine with a high accuracy the probable outcome of a combined craniocerebral trauma.

A reliable and complete assessment of the severity, location and the nature of brain trauma in patients with a combined craniocerebral trauma, proceeding against the background of shockogenic extracranial damages only when completing the clinical examination complex of instrumental methods of diagnostics, permissibility and sequence of execution which is determined by appropriate indications and contraindications.

Choice of surgical procedure in severe combined craniocerebral trauma is conducted taking into account its traumatism and the results of assessing the general condition of the victim, characterized by forecast data.

Scientific novelty. On a large clinical material, a new methodical approach based on objective parametric estimation gravity of the condition of the patients with a combined craniocerebral trauma.

The way is developed, It allows to determine with a high accuracy the probable outcome of an injury and duration of unstable hemodynamics or co-morbid-coma for the simplest and generally available clinical indicators. The organizational and medical diagnostic programs, based on the forecast indicator, objectively characterizing the severity of the condition, affected and the expected outcome of the injury.

Application area: healthcare, neurology, surgery, intensive care, neurosurgery

СПИСОК УСЛОВНЫХ СОКРАЩЕНИЙ

ВОЗ – Всемирная организация здравоохранения
КГМА – Кыргызская государственная медицинская академия
КПТЧ – костно-пластическая трепанация черепа
КТ – компьютерная томография
МРТ – магнитно-резонансная томография
ОЦК – объем циркулирующей крови
РТЧ – резекционная трепанация черепа
СЧМТ - сочетанная черепно-мозговая травма
СЧМТ – сочетанная чрепно-мозговая травма
ЦВД – центральное венозное давление
ЧМТ - черепно-мозговая травма
ШКГ – шкала комы Глазго
ЭхоЭС – эхоэнцефалоскопия