МИНИСТЕРСТВО ЗДРАВООХРАНЕНИЯ КЫРГЫЗСКОЙ РЕСПУБЛИКИ

НАЦИОНАЛЬНЫЙ ХИРУРГИЧЕСКИЙ ЦЕНТР

КЫРГЫЗСКАЯ ГОСУДАРСТВЕННАЯ МЕДИЦИНСКАЯ АКАДЕМИЯ им. И.К. АХУНБАЕВА

Диссертационный совет Д. 14.17.550

На правах рукописи
УДК:616.71-018.46-002-036.12-089:616.379-008.64

МАМЫШОВ АЛМАЗБЕК ЖУМАБЕКОВИЧ

УСОВЕРШЕНСТВОВАННЫЙ МЕТОД САНАЦИИ ОСТЕОМИЕЛИТИЧЕСКОЙ ПОЛОСТИ ПРИ ХРОНИЧЕСКОМ ОСТЕОМИЕЛИТЕ У БОЛЬНЫХ САХАРНЫМ ДИАБЕТОМ

14.01.17 - хирургия

Автореферат

диссертации на соискание ученой степени
кандидата медицинских наук

Бишкек – 2018

Работа выполнена в Национальном Госпитале Министерства здравоохранения Кыргызской Республики и Кыргызском научно-исследовательском институте курортологии и восстановительного лечения

Научный руководитель: доктор медицинских наук, профессор Бейшеналиев Алымкадыр Савирдинович

Официальные оппоненты: доктор медицинских наук, профессор Гаипов Рустам Гаипович

доктор медицинских наук Кочоров Орозали Тайтокурович

Ведущая организация: Ошский Государственный Университет

Защита диссертации состоится *« 21 » июня* 2018 года в *15^{00}* часов на заседании диссертационного совета Д. 14.17.550 при Национальном хирургическом центре Министерства здравоохранения Кыргызской Республики и Кыргызской Государственной медицинской академии имени И.К. Ахунбаева по адресу: 720044, Кыргызская Республика, г.Бишкек, ул. 3-линия, 25.

С диссертацией можно ознакомиться в библиотеке Национального хирургического центра Министерства здравоохранения Кыргызской Республики по адресу: г. Бишкек, улица 3-линия, 25, на сайте www.nsc.kg и в библиотеке КГМА им. И.К. Ахунбаева по адресу: г.Бишкек, ул. Ахунбаева 92а.

Ученый секретарь
диссертационного совета,
кандидат медицинских наук,
старший научный сотрудник **Н.Ч. Элеманов**

ОБЩАЯ ХАРАКТЕРИСТИКА РАБОТЫ

Актуальность темы диссертации. Проблема лечения хронического остеомиелита на сегодняшний день далека от своего решения. Хроническим остеомиелитом чаще всего болеют сравнительно молодые люди в трудоспособном возрасте, проблема реабилитации этих больных является весьма актуальной [Г.А. Измайлов и соавт., 1998; А.С. Бейшеналиев и соавт., 2015].

Хронический остеомиелит является патологией костной системы, сопровождающейся не только местными патологическими проявлениями, но и изменениями со стороны всего организма. В общей структуре заболеваний органов опоры хронический остеомиелит составляет 3 - 6,5% (В.К. Гостищев, 1999; Г.Д. Никитин и соавт., 2000; А.А. Туркменов, 2014). В последние годы отмечена тенденция к увеличению частоты заболевания (В.А. Митиш с соавт., 1997; Z. Baj et al., 1997;), а количество операций, выполняемых каждому больному с рецидивирующим течением хронического остеомиелита, колеблется от 2 до 28 (В.В. Чаплинский и В.Н. Лопушан, 1974; В.Ф. Трубников и соавт., 1984; H.P. Ledermann, 2000; A. Kaim et al., 2000). Повторным операциям подвергаются 73,9 - 80% больных (В.Ф. Трубников и соавт., 1984; C. Windhofer et al., 2001).

Неудовлетворительные результаты после операций по поводу остеомиелита констатированы у 13 - 65,7% пациентов (А.М. Аранович, 1995; В.К. Гостищев и соавт., 1997; В.А. Митиш и соавт., 1997; Ю.А. Амирасланов и соавт., 2000; Ч.А. Али-Заде, 2000). От 20 до 34,8% больных остеомиелитом становятся инвалидами (А.А. Кутин и В.В. Слюньков, 2001; C. Windhofer et al., 2001).

Причины неудовлетворительных результатов авторы видят в ошибках диагностики на догоспитальном этапе (В.К. Гостищев и соавт., 2000; Ю.А. Амирасланов и соавт., 2000; M. Van Dijk et al., 1999; L.M. Museru et C.N. Mcharo, 2001), в предоперационной подготовке (С.М. Воробьев и С.Л. Тихомиров, 2000), в технике выполнения операции (В.К. Гостищев и Л.П. Шалчкова, 2000; Ф.И. Горелов и соавт., 2000; Ю.А. Амирасланов и соавт., 2000; А.М. Светухин и соавт., 2001; Е.С. Малышев и соавт., 2000; С.М. Воробьев и С.Л. Тихомиров, 2000), в частности в неправильном выборе метода пластики костной полости (М.А. Галеев и соавт., 1978; Ч.А. Али-Заде, 2000; Г.Д. Никитин и соавт., 2002; А.И. Аманов, 2004).

Мнения хирургов сходятся в вопросе радикального хирургического воздействия на остеомиелитический очаг, а выбор способа пластики остаточной костной полости остается актуальным и дискутируемым (Ю.А. Амирасланов и соавт., 2001; Г.Д. Никитин и соавт., 2000; 2002). Множество видов пластик, предлагаемых различными авторами (В.А. Митиш и соавт., 1997; Ю.А.

Амирасланов, 2000; З.И. Уразгильдеев и соавт., 1998; В.В. Грубник и соавт., 2000; Е.А. Столяров и соавт., 2003), свидетельствуют о том, что нет единой, более совершенной среди них.

Сахарный диабет является одной из актуальных проблем здравоохранения. Количество больных сахарным диабетом, по данным ВОЗ, в настоящее время в мире составляет более 150 млн. человек [Г.А. Измайлов и соавт., 1998; А.С. Бейшеналиев и соавт., 2015].

Хронический остеомиелит (ХО) и сахарный диабет (СД), протекая одновременно, отличаются рядом особенностей. С одной стороны, всякий, даже незначительный гнойный очаг вызывает нарушение всех обменных процессов в организме, приводит к инсулиновой недостаточности, прогрессированию сахарного диабета и его декомпенсации, с другой стороны - нарушения обмена, замедляя регенерацию тканей, осложняют и усугубляют течение воспалительного процесса, способствуют его генерализации [Ч.А. Али-Заде, 2000; Г.Д. Никитин и соавт., 2002; А.И. Аманов, 2004].

Развивающиеся на фоне сахарного диабета очаги остеомиелита часто существуют длительно, имеют склонность к прогрессированию и возникновению новых очагов [В.В. Грубник и соавт., 2000; Е.А. Столяров и соавт., 2003].

Очевидно, что трудности связанные с лечением ХО обусловлены растущей антибиотикорезистентностью микроорганизмов к большинству лекарственных препаратов, изменением видового состава микрофлоры. Кроме того, меняется иммунный статус населения, в том числе под влиянием самих микроорганизмов, что приводит к увеличению частоты генерализованных, хронических форм и рецидивов ХО [Г.А. Измайлов и соавт., 1998; А.С. Бейшеналиев и соавт., 2015].

Тяжелые исходы у больных обусловлены, чаще всего, взаимосвязью плохо леченой ХО с не компенсированным сахарным диабетом – это новая взаимосвязанная форма заболевания со специфическим неблагоприятным течением, требующим не только оперативного лечения, но и адекватной коррекции происходящих в организме изменений, принципиально нового подхода к лечению [А.И. Гаркави, 1991; П.М. Елизаров, 1994; А.В. Басков, 2001; С.В. Горюнов, 2008; М.А. Евсеев, 2008; А.С. Бейшеналиев и соавт.,2015].

В настоящее время проблема лечения хронического гематогенного остеомиелита у лиц, страдающих сахарным диабетом, остается сложной и актуальной.

Связь темы диссертации с научными программами и основными научно-исследовательскими работами. Диссертационная работа является инициативным научным исследованием.

Цель работы. Улучшить результаты хирургического лечения больных

хроническим гематогенным остеомиелитом у больных сахарным диабетом за счет совершенствования методики остеоперфорации.

Для достижения этой цели были поставлены следующие задачи:

1. Изучить клинико-рентгенологические показатели в диагностике хронического остеомиелита у больных сахарным диабетом.

1. Разработать и внедрить модифицированной методики – остеоперфорации с расширенной санацией и дренированием гнойного очага с последующим лаважом костномозгового канала при хроническом остеомиелите у больных сахарным диабетом.

2. Разработать и внедрить метод раннего закрытия гнойной раны с хроническим остеомиелитом осложненный параоссальными флегмонами у больных сахарным диабетом.

3. Провести сравнительный анализ ближайших и отдаленных результатов оперативного лечения больных с хроническим гематогенным остеомиелитом длинных трубчатых костей при применении нового и традиционного способов.

Научная новизна полученных результатов.

- Разработана модифицированная хирургическая методика – остеоперфорации с расширенной санацией и дренированием гнойного очага с последующим лаважом костномозгового канала при хроническом остеомиелите у больных сахарным диабетом.
- Впервые разработан и внедрен в клиническую практику способ лечения хронического остеомиелита осложненный параоссальными флегмонами у больных сахарным диабетом в условиях раннего закрытия гнойной раны, путем определения степени гидратации тканей в ране.
- Внесены дополнения в изучении и систематизированы клинико-рентгенологические особенности гематогенного остеомиелита у больных с сахарным диабетом.
- Доказана клиническая эффективность предложенного нами модифицированного метода остеперфорации при хроническом остеомиелите у больных сахарным диабетом.

Практическая значимость полученных результатов.

1. Проанализированы и выделены основные причины ошибок и поздней диагностики хронического остеомиелита длинных трубчатых костей у больных сахарным диабетом.
2. Предложен комплекс методов предоперационной рентгенологической диагностики, позволяющий наиболее точно определить локализацию гнойного очага.
3. Предложен модифицированный метод остеоперфорации при хроническом остеомиелите у больных сахарным диабетом, которые позволили улучшить результаты оперативного лечения.

Экономическая значимость полученных результатов включает возможность получения медико-социальной эффективности при выполнении модифицированной остеоперфорации при хроническом остеомиелите и снижения осложнений.

Основные положения диссертации, выносимые на защиту

1. Внедрение в практику оригинальной методики – остеоперфорации с расширенной санацией и дренированием гнойного очага с последующим лаважом костномозгового канала, способствовало улучшению результатов хирургического лечения при хроническом остеомиелите у больных сахарным диабетом.

2. Разрабтанная методика лечения хронического остеомиелита осложненный параоссальными флегмонами у больных сахарным диабетом в условиях раннего закрытия гнойной раны способствует снижению частоты осложнения в послеоперационном периоде и обеспечивает гладкое течение раневого процесса.

Личный вклад соискателя состоит из обследования больных до операции, участия в оперативном лечении и наблюдений в послеоперационном периоде. Материал, представленный в диссертации, обработан и проанализирован лично соискателем.

Апробация результатов диссертации: Основные положения диссертации доложены и обсуждены на конференции, посвященной памяти Заслуженного врача Кыргызской Республики Фингера (г.Бишкек, 2015), на международной научно-практической конференции «Новая наука: опыт, традиции, иновации» (г. Омск, Российская Федерация, 2016), на международной научно-практической конференции «Новая наука: проблемы и перспективы» (г. Стерлитамак, Российская Федерация, 2016), на Международной научно-практической конференции «Новая наука: стратегии и векторы развития» (г.Челябинск, Российская Федерация, 08 ноября 2016), на совместном заседании сотрудников кафедры пропедевтической хирургии КГМА им. И.К. Ахунбаева и хирургов НГ МЗ КР (г. Бишкек, 2016), заседании экспертной комиссии по предварительному рассмотрению диссертации хирургического профиля при диссертационном совете Д.14.17.550 по хирургии при Национальном хирургическом центре и Кыргызской Государственной медицинской академии имени И.К. Ахунбаева (г. Бишкек, 2018).

Внедрение результатов исследований. Вопросы диагностики и хирургического лечения хронического остеомиелита внедрены в учебный процесс студентов 4-го курса и клинических ординаторов Кыргызской Государственной Медицинской Академии, и основные положения освещаются на лекциях и практических занятиях по теме: «Раны и раневая инфекция».

Методы диагностики и лечения больных с хроническим остеомиелитом

длинных трубчатых костей в условиях раннего закрытия гнойной раны внедрены в отделении гнойной хирургии НГ МЗ КР.

Полнота отражения результатов диссертации в публикациях. По теме диссертации опубликовано 9 работ, из них 2 в изданиях ближнего зарубежья, рекомендуемых ВАК КР. Получены два рационализаторское предложение, имеется акт о внедрении.

Структура и объем диссертации: Диссертационная работа изложена на русском языке, на 103 страницах компьютерного набора, шрифтом Times New Roman, Кириллица (размер 14, 1,5 интервал). Диссертация состоит из введения, обзора литературы, описания материалов и методов исследования, 2 глав, содержащих результаты собственных исследований, заключения, выводов, практических рекомендаций, библиографического указателя использованных источников, содержащего 180 источников литературы, из них: 90 работ ближнего зарубежья и 90 – дальнего зарубежья. Текст диссертации иллюстрирован 24 таблицами и 11 рисунками.

ОСНОВНОЕ СОДЕРЖАНИЕ РАБОТЫ

Во введении обоснованы актуальность темы исследования, изложены цель и задачи исследования, научная новизна, практическая значимость и основные положения диссертации, выносимые на защиту.

В первой главе «Особенности течения и лечения хронического остеомиелита при сахарном диабете» приведены обобщенные и систематизированные литературные данные по вопросам этиологии и частоты возникновения хронического остеомиелита длинных трубчатых костей, представлены результаты различных методов комплексного лечения и проведен анализ их эффективности. Эти сведения позволили обосновать актуальность проблемы и наметить пути реализации поставленной цели и задач исследования.

Во второй главе «Клиническая характеристика больных и методы исследования» изложены клинические характеристики больных и методы исследования.

Под нашим наблюдением находилось 206 больных с хроническим остеомиелитом длинных трубчатых костей, у которых сопутствующим заболеванием являлся сахарный диабет, находившиеся в стационарном лечении в отделении гнойной хирургии НГ МЗ КР в период с 2000 по 2016 года.

В третьей главе «Диагностика и хирургическое лечение больных хронического остеомиелита длинных трубчатых костей с сахарным диабетом» были изучены в сравнительном аспекте результаты хирургического лечения.

Основную группу составили 106 больных с хроническим остеомиелитом оперированные с 2010 по 2016 г., где применялись модифицированная

методика хирургического лечения. Основная группа была разделена на две подгруппы. Подгруппа IА составили 63 (59,5%) больных с хроническим остеомиелитом длинных трубчатых костей без осложнении и вторая подгруппа IБ 43 (40,5%) больных с ХО осложненная параоссальными флегмонами. В этой группе больных мы предложили способ хирургического лечения гнойной раны методом раннего ее закрытия с помощью крючков и петель с применением модифицированной остеперфорации.

Вторую группу (контрольная) составили 100 (49,5%) больных с хроническим остеомиелитом получившие традиционные методы лечения. Контрольная группа то же была разделена на две подгруппы. Подгруппа IIА 54(54,0%) больных ХО, а подгруппа IIБ - 46(46,0%) пациентов были осложненная форма параоссальными флегмонами, которым проводилось вскрытие флегмоны, иссечение краев раны в пределах здоровых тканей по типу ранней полной первичной хирургической обработки и дальнейшее лечение в послеоперационном периоде традиционными методами – дренирование полости гнойника резиновыми выпускниками и марлевыми турундами, смоченных гипертоническими растворами.

До 2010 года костномозговой канал нами обрабатывалась марлевым тампоном. Но при исследовании отдаленные результаты у этих больных чаще развивался рецидив хронического остеомиелита. Причиной повторного рецидива хронического остеомиелита мы находили плохой обработке костномозгового канала. При обработке марлевыми тампоном в некоторых не доступных участках оставались микробы, которые при дальнейшем вызывали рецидив заболевания. Для устранения этих недостатков нами было предложена модифицированная методика обработки остеомиелитической полости металлической сеткой. Нами была предложена металлическая сетка для обработки остеомиелитической полости (рис. 1).

Рис.1. Металлическая сетка для обработки остеомиелитической полости.

На марлевый тампон сверху одевался металлическая сетка и обрабатывали стенку остеомиелитической полости до появления блеска (рис.2).

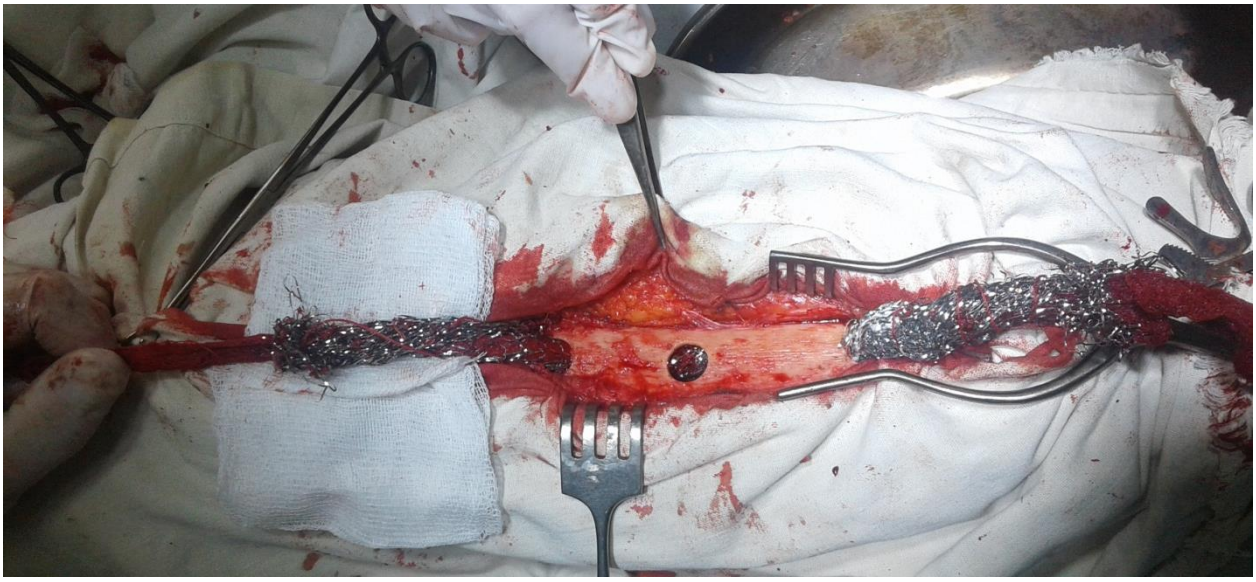

Рис.2. Металлическая сетка одетый на марлевом тампоне сверху.

Восстанавливалась проходимость облитерированного костномозгового канала. Стенки костной полости обрабатывались шаровидной фрезой на низких оборотах электродрели. Свищевые ходы тщательно выскабливались острой ложкой, удалялись инородные тела, секвестры и грануляции.

Радикальность хирургической обработки гнойно-некротического очага в кости оценивалась визуально, по удалению всех маркированных красителем патологически измененных тканей, тканей с сомнительной жизнеспособностью, а также по появлению ретроградного капиллярного кровотечения («кровяной росы»). Некрэктомия завершалась промыванием образовавшейся костной полости раствором перекиси водорода.

На протяжении всего костномозгового канала через крайние остеоперфорационные отверстия проводится дренажная полихлорвиниловая трубка диаметром до 1 см со множественными боковыми отверстиями на ней диаметром до 0,6 см, которые располагаются как внутри костномозгового канала, так и вне его.

Санируется пространство межмышечной флегмоны, проводится некроэктомия и удаление фибрина. Рана зашивается послойно от фасции до кожи наглухо герметизирующими швами. В послеоперационный период осуществляется лаваш костномозгового канала через дренажную трубку, которая выводится через отдельные проколы в коже вне операционной раны, налаживается проточно-промывная система.

Мы пришли к выводу, что данная полихлорвиниловая дренажная трубка одинаково хорошо дренирует как костномозговой канал, так и полость межмышечной флегмоны, так как сама перфорированная кость является элементом дренажа окружающих мягких тканей. Треугольные лоскуты

надкостницы над остеоперфорациями самостоятельно вворачиваются внутрь, обеспечивая в последующем быструю репарацию перфорированного участка кости.

Нами предложена методика раннего закрытия гнойных ран с помощью металлических крючков и петель (рационализаторское предложение № 18/15 от 15.05.2015 г. выданное БРИЗ КГМА).

Суть данного метода заключается в динамическом контроле и оптимальном лечении гнойной раны с возможностью многократного открытия и закрытия ее, предотвращении повторного нагноения и распространения инфекции после закрытия раны. Поставленная цель достигается тем, что первоначально из танталовой проволоки (для предотвращения коррозии) изготавливаются элементы в виде крючков и петель, затем после широкого вскрытия гнойного очага и максимально возможного удаления гнойно-некротических масс по краям раны фиксируют крючки и петли шелковыми нитями, после антисептической обработки рана наглухо закрывается (рис.3.4).

Рис.3-4. Метод раннего закрытия гнойных ран
с помощью металлических крючков и петель

При данном методе не исключается возможность комбинирования открытого и закрытого методов ведения раны, которые способствуют оптимизации заживления раны и позволяют закрыть рану в более кратчайшие сроки, а возможность многократного раскрытия и закрытия раны предотвращает послеоперационное нагноение раны и распространение инфекции.

В процессе лечения, перечисленные симптомы интоксикации быстрее купировались у больных, в лечении которых применяли остеоперфорации с расширенной санацией и дренированием гнойного очага с последующим лаважом костномозгового канала по нашей методике.

В основной группе уже к концу третьих суток после начала лечения у подавляющего большинства больных нормализовалась температура тела, улучшалось общее состояние, к шестым суткам уменьшалась местная воспалительная реакция отек, гиперемия. Это происходило в 3 раза быстрее, чем в контрольной группе.

Средние сроки пребывания больных основной группы в стационаре составили 9,2 ± 0,42 дня, что на 14,7±1,0 суток меньше, чем в контрольной группе (табл. 1).

Таблица 1 - Динамика раневого процесса и сроки пребывания в стационаре в зависимости от проводимого лечения

Исследуемые группы больных	Средние сроки (M ± m) в сутках			
	очищения ран	появления грануляций	начала эпителизации	Койко-день
Контрольная	13,38 ± 1,24	18,5 ± 1,23	21,86 ± 1,25	23,92 ± 1,45
Основная	4,54 ± 0,21 p< 0,01	6,86 ± 0,25 p< 0,01	9,26 ± 0,35 p< 0,01	9,22 ± 0,42 p< 0,01

Информативным показателем проявления эндотоксикоза и динамики раневого процесса является лейкоцитарный индекс интоксикации. Из представленных данных видно, что лейкоцитарный индекс интоксикации нормализовался в основной группе в среднем уже к 6 суткам (6,42 ±0,43).

Течение ХО, сопровождается интоксикационным синдромом, обусловленным резорбцией токсических продуктов из патологического очага, что отражается на изменении лабораторных показателей. В частности, в работе определялось количество лейкоцитов и лейкоцитарный индекс интоксикации. Количество лейкоцитов периферической крови и лейкоцитарный индекс интоксикации характеризуют уровень эндогенной интоксикации и являются наглядными показателями течения раневого процесса. В ходе лечения

лейкоцитоз в контрольной группе сохраняется до 11,52 ± 1,17 суток. В основной группе уровень лейкоцитов крови нормализуется, в среднем на 4,06 ± 0,41 сутки, что было достоверно ниже ($p<0,01$) по сравнению с контрольной группой.

Информативным показателем проявления эндотоксикоза и динамики раневого процесса является лейкоцитарный индекс интоксикации. Лейкоцитарный индекс интоксикации нормализовался в основной группе, в среднем уже к 6 суткам (6,42 ±0,43).

У обследованных больных в 71 % случаев выявлен только один возбудитель, в 13,6 % - ассоциации микроорганизмов, в 15,4 % роста не было. Грамположительная флора (52,7%) доминировала над граммотрицательной (18%). В подавляющем большинстве выделены стафилококки: золотистый – 35,5 %, эпидермальный – 13,6 %. Среди грамотрицательных микроорганизмов, выделенных в монокультуре, чаще встречались условно патогенные энтеробактерии с преобладанием кишечной палочки – 4,5 % и неферментирующие грамотрицательные бактерии – 10%. Ассоциации микроорганизмов составили 13,6% случаев. Здесь также обнаруживались сочетания золотистого и эпидермального стафилококка, как с грамположительной, так и с грамотрицательной флорой в равной степени, но преимущественно с кандидами – 5,5%.

В четвертой главе «Ближайшие и отдаленные результаты лечения больных с хроническим остеомиелитом длинных трубчатых костей с сахарным диабетом» были изучены клинические показатели у больных, перенесших традиционные и модифицированные операции.

В раннем послеоперационном периоде в основной группе у 5 (4,7%) отмечен различные осложнения, тогда как в контрольной группе у 12 (12,0%) пациентов. Нагноение послеоперационный раны отмечено в основной группе у 3 (2,(%) и у 6 (6,0%) в контрольной. Формирование гематомы в области послеоперационной раны у одного больного (0,9%) в контрольной группе 3 (3,0%) больных. Все больные выписаны в удовлетворительном состоянии. Послеоперационные раны в основной группе у 99 (93,4%) больных зажили первичным натяжением, у 7 (6,6%) отмечено вторичное заживление ран. В контрольной группе заживление ран первичным натяжением констатировано у 64 (64,0%) пациентов, вторичное — у 36 (36,0%) наблюдений

Нам было небезынтересно, проанализировав свой материал, дать углубленную оценку отдаленным результатам больных хроническим остеомиелитом длинных трубчатых костей осложненный сахарным диабетом в основной и контрольной группах.

Из 206 - ти выписанных больных нам известна судьба 152 (73,8%) больных. Из 106 больных основной группы отдаленные результаты

прослежены у 86 (81,1%), а в контрольной группе – из 100 больных у 64(64,0%) пациентов (табл.2.).

Таблица 2. - Отдаленные результаты оперативного лечения ХО в основной и контрольной группах

Группы	Кол-во больных	Отдаленные результаты					
		Отличные и Хорошие		Удовлетво-рительные		Неудовлетво-рительные	
		Абс.ч.	%	Абс.ч.	%	Абс.ч.	%
Основная	88	55	62,5	29	33,0	4	4,5
Контрольная	64	32	50,0	23	36,0	9	14,0
Всего	152	87	57,2	52	34,2	13	8,6

При оценке результатов мы объединили отличные и хорошие результаты, больные никаких жалоб не предъявляют, трудоспособны; у больных с удовлетворительными результатами периодически появляются боли в нижней конечности, они получают профилактическое лечение в стационаре; больные с неудовлетворительными результатами предъявляют различные жалобы, в основном имеется рецидив хронического остеомиелита.

Как видно из таблицы 2, в отдаленные сроки после лечения больных по поводу хронического остеомиелита длинных трубчатых костей из 88 обследованных в основной группе отличные и хорошие результаты отмечены у 55-х больных (62,5%), удовлетворительные – у 29-ти (33,0%) и неудовлетворительные – у 4-х (4,5%), а в контрольной группе отличные и хорошие результаты – у 32 больных (50,0%), удовлетворительные – у 23 (36,0%), неудовлетворительные – у 9 (14,0%) больных.

В отдаленном периоде рецидив остеомиелита наблюдался в основной группе у 4 (4,5%) тогда ка в контрольной группе у 9(14,0%) больных. На основании этого можно судить о том, что модифицированная методика остеперфорации имеется более эффективную очищение инфицированного костномозгового канала в сравнении с традиционным методом.

Формами изучения отдаленных результатов явились контрольные осмотры больных в различные сроки отдаленного периода, в ряде случаев обследование в условиях стационара.

Сроки изучения отдаленных результатов варьировали от 3 месяцев до 5 лет. Во время контрольных осмотров выясняли жалобы пациента, обращали внимание на клиническую симптоматику, функцию конечности, проводили рентгенографии пораженной ранее конечности.

При проведении контрольных рентгенологических исследований получили следующие результаты. В сроки по А.В. Каплану (1985) регенерация кости

продолжалась в обеих группах исследования, однако значительно продолжала превалировать в основной группе.

В поздние сроки в обеих группах рентгенологически отмечено уменьшение продолжающихся проявлений пролиферативных реакций в зоне операции, что свидетельствует о завершающихся процессах костной регенерации.

ВЫВОДЫ

1. Обследование больных хроническим остеомиелитом длинных трубчатых костей должно быть комплексным, включающим обзорную рентгенографию, КТ, напряженную фистулографию, что создаст полное представление о локализации и распространенности патологического процесса.
2. Усовершенствованный метод остеоперфорации с применением данной методики у больных сахарным диабетом оказался более эффективным по сравнению с традиционными методами лечения, который позволил сократить средние сроки лечения в 2,5 раза.
3. Метод закрытия ран металлическими крючками и петель при наличии осложнений в виде межмышечной флегмоны, абсцессов способствует более раннему закрытию ран без наложения вторичных швов.
4. Количественное исследование бактериальной загрязненности полости показало, что применение нашей методики позволило снизить исходную микробную нагрузку уже на третьи сутки.
5. Применение модифицированной методики и метод раннего закрытия ран металлическими крючками и петель позволила уменьшить количество рецидивов с 14,0% до 4,5%.

ПРАКТИЧЕСКИЕ РЕКОМЕНДАЦИИ

1. У больных хроническим остеомиелитом с сахарным диабетом, предпочтительно использовать предложенный нами способ модифицированного оперативного лечения и метод раннего ее закрытия с помощью крючков и петель.
2. Способ хирургического лечения гнойной раны методом раннего ее закрытия с помощью крючков и петель позволяет сократить сроки и улучшить результаты лечения.
3. Метод раннего закрытия раны с помощью крючков и петель является перспективным методом и может быть широко применен в клинической практике.

СПИСОК ОПУБЛИКОВАННЫХ РАБОТ ПО ТЕМЕ ДИССЕРТАЦИИ:

1. **Мамышов, А.Ж.** Анализ результатов хирургического лечения хронического остеомиелита у больных сахарным диабетом [Текст] / А.Ж.

Мамышов // Вестник КГМА. - Бишкек, 2013. - №4. - С. 68-71.

2. **Мамышов, А.Ж.** Комплексный метод лечения хронического остеомиелита у больных сахарным диабетом [Текст] / А.Ж. Мамышов // ЦАМЖ. - Бишкек, 2013. – Том. XIX, Приложения 4. - С. 39-42.

3. **Мамышов, А.Ж.** Результаты хирургического лечения хронического остеомиелита у больных сахарным диабетом [Текст] / А.Ж. Мамышов // Вестник хирургии Казахстана. - Алма-Ата, 2013. - №1(33). - С. 13-15.

4. Опыт хирургического лечения больных сахарным диабетом осложненным синдромом диабетической стопы [Текст] / [А.Ж. Мамышов, Ж.О. Белеков, Н.Э. Акматов и др.] // Хирургия Кыргызстана. - Бишкек, 2013. - №2. - С. 21-25.

5. Сочетанный метод остеоперфорации при хроническом остеомиелите у больных сахарным диабетом [Текст] / [А.Ж. Мамышов, Н.С. Абдурахманов, А.Ж. Жумабаев и др.] // Хирургия Кыргызстана. - Бишкек, 2015. - №4. - С. 34-37.

6. **Мамышов, А.Ж.** Метод раннего закрытия гнойных ран с помощью металлических крючков и петель [Текст] / А.Ж. Мамышов // Хирургия Кыргызстана. - Бишкек, 2015. - №4. - С.37-41.

7. Усовершенствованный метод остеоперфорации при хроническом остеомиелите у больных сахарным диабетом [Текст] / [А.Ж. Мамышов, Н.С. Абдурахманов, А.Ж. Жумабаев и др.] // Вестник КГМА. - Бишкек, 2016. - №2. - С. 110-113.

8. **Мамышов, А.Ж.** Модифицированный метод раннего закрытия гнойных ран при хроническом остеомиелите у больных сахарным диабетом [Текст] /А.Ж. Мамышов // Новая наука: Современное состояние и пути развития. - Стерлитамак, 2016. - Часть 3. - С. 63-68.

9. **Мамышов, А.Ж.** Модифицированный метод остеоперфорации при хроническом остеомиелите у больных сахарным диабетом [Текст] / А.Ж. Мамышов // Новая наука: От идеи к результату. - Стерлитамак, 2016. - Часть 4. - С. 63-68.

РЕЗЮМЕ

диссертации Мамышова Алмазбека Жумабековича на тему: «Усовершенствованный метод санации остеомиелитической полости при хроническом остеомиелите у больных сахарным диабетом» на соискание ученой степени кандидата медицинских наук по специальности 14.01.17 – хирургия

Ключевые слова: хронический остеомиелит, нижняя конечность, операции, рана, раневая инфекция, хирургия.

Объектом исследования: 206 больных с хроническим остеомиелитом длинных трубчатых костей, у которых сопутствующим заболеванием являлся сахарный диабет.

Цель исследования: улучшить результаты хирургического лечения больных хроническим гематогенным остеомиелитом у больных сахарным диабетом за счет совершенствования методики остеоперфорации.

Методы исследования: клинико-статистические, УЗИ, рентгенологические.

Полученные результаты и их новизна: Разработана модифицированная хирургическая методика – остеоперфорации с расширенной санацией и дренированием гнойного очага с последующим лаважом костномозгового канала при хроническом остеомиелите у больных сахарным диабетом.

Впервые разработан и внедрен в клиническую практику способ лечения хронического остеомиелита осложненный параоссальными флегмонами у больных сахарным диабетом в условиях раннего закрытия гнойной раны, путем определения степени гидратации тканей в ране.

Внесены дополнения в изучении и систематизированы клинико-рентгенологические особенности гематогенного остеомиелита у больных с сахарным диабетом.

Доказана клиническая эффективность предложенного нами модифицированного метода остеперфорации при хроническом остеомиелите у больных сахарным диабетом.

Область применения: хирургия.

Работа изложена на 103 страницах компьютерного набора, шрифтом Times New Roman, кириллица размер 14, интервал 1,5. Состоит из введения, обзора литературы и 5 глав собственных исследований, заключения, выводов и практических рекомендаций.

Библиография: Список литературы включает 180 работ, из них 90 авторов ближнего и 90 дальнего зарубежья. Иллюстрации: 9 таблиц и 23 рисунков.

Мамышов Алмазбек Жумабековичтин 14.01.17 – хирургия адистиги боюнча медицина илимдеринин кандидаты окумуштуулук даражасын изденүүгө “Кант диабети менен жабыркаган бейтаптарда өнөкөт остеомиелитти санациялоонун өркүндөтүлгөн методу” темасындагы диссертациясына

КОРУТУНДУ

Өзөктүү сөздөр: өнөкөт остеомиелит, буттар, операциялар, жаракат, жаракаттын жугуштуу оорусу, хирургия.

Изилдөөнүн объекти: кант диабети менен коштолгон узун жилик сөөктөрүнүн өнөкөт остеомиелити менен жабыркаган 206 бейтап.

Изилдөөнүн максаты:остеоперфорация методикасын өркүндөтүүнүн эсебинен кант диабети менен жабыркаган өнөкөт гематогендик остеомиелити бар оорукчандарды хирургиялык дарылоонун натыйжаларын жакшыртуу.

Изилдөөнүн методдору: клиникалык-статистикалык, УДИ, рентгенологиялыкметоддор.

Алынган натыйжалар жана алардын жаңычылдыгы: модификацияланган хирургиялык методика – кант диабети менен коштолгон өнөкөт остеомиелитте кийин чучук каналдарынлаваждоожанакеңири санациялоо менен остеоперфорация жана ириңдин очогун дренаждоо методикасы иштелип чыкты.

Алгачкы жолу жаракаттагыткандардыгидратациялоо даражасын аныктоо жолу менен ириңдүү жаракат эрте жабылган шарттарда кант диабети менен жабыркаган адамдардын параоссалдыкфлегмон менен оорлошкон өнөкөт остеомиелитин дарылоонун ыкмасы иштелип чыкты жана клиникалык практикага киргизилди.

Кант диабети менен жабыркаган адамдардагы гематогендик остеомиелиттин клиникалык-рентгенологиялык өзгөчөлүктөрүн изилдөөгө толуктоолор киргизилди жана системалаштырылды.

Кант диабети менен жабыркаган адамдарда өнөкөт остеомиелитти остеперфорациялоонун биз сунуштаган модификацияланган методунун клиникалык натыйжалуулугу далилденди.

Колдонуу жааты: хирургия.

Иш компьютерге (Times New Roman шрифти, 14-өлчөмдө, саптардын аралыгы 1,5кириллица) басылган 103 бараста баяндалды. Киришүүдөн, адабияттарга серептен жана 2 глава изилдөөдөн, корутундудан, тыянактардан жана практикалык сунуштамалардан турат.

Библиография: Колдонулган адабияттардын тизмеси 180 эмгектен турат, анын ичинен 90 автор жакынкы чет өлкөлөрдөн жана 90 автор алыскы чет мамлекеттерден. Иллюстрация: 9 таблица жана 23 сүрөт.

SUMMARY

of the thesis work by Almazbek Zhumabekovich Mamyshov on the theme: "Sanation advanced method of osteomyelitic cavity in case of chronic osteomyelitis at patients suffered from diabetes mellitus" for the degree of the Candidate of the Medical Sciences in speciality of 14.01.17- Surgery.

Key words:chronic osteomyelitis, lowerlimb, operation, wound, wound infection, surgery.

The object of the researchis: 206 patientssufferingfromchronic osteomyelitis of long bones coexistent disease of diabetes mellitus

Purpose of the research: to improve the results of operative therapy for the patients who suffered from chronic hematogenous osteomyelitis at patients suffering fromdiabetes mellitusat the account of improvement of osteoperforation methods.

Methods of research: clinical and statistical, USI, roentgenologic.

Obtained results and the irnovelty: modifiedsurgicalosteoperforationmethods with advanced Sanation and drainage ofsuppurative focus with following lavage of bone marrow canal in case of chronic osteomyelitis at patients suffering fromdiabetes mellitus havebeendeveloped.

The method of treatment of chronic osteomyelitis complicated with paraosseous phlegmons at patients suffering from diabetes mellitus has been newly developed and introduced in clinical practice, in conditions of acute closure of septic wound by means of determination of the degree of hydration of tissues in a wound.

There have been made amendments in study as well as clinical and roentgenologicpeculiarities of hematogenous osteomyelitis at patients suffering fromdiabetes mellitushave been arranged.

Theclinicalefficiencyofthemodifiedosteoperforationmethodofferedbyusin case of chronic osteomyelitis at patients suffering fromdiabetes mellitus has been proved.

Application area: surgery.

The work includes 103 pages of computer-printed text, in Times New Roman print, in Cyrillic alphabet, size of letters 14, interval 1.5. It includes introduction, literature review and 2 chapters of author's research, conclusion, deductions and practical recommendations.

List of literature: the list of literature includes 180 works among them 90 authors from the near abroad and 90 authors from far abroad countries. Visual aid: 9 tables and 23 pictures.

ПЕРЕЧЕНЬ УСЛОВНЫХ ОБОЗНАЧЕНИЙ

АД	-	артериальное давление
ГВЗ	-	гнойно-воспалительные заболевания
МЗ КР	-	Министерство здравоохранения Кыргызской Республики
КГМА	-	Кыргызская государственная медицинская академия
УЗИ	-	ультразвуковое исследование
ССС	-	сердечно-сосудистая система
ОЦК	-	Объем циркулирующей крови
НГ	-	Национальный госпиталь
Р	-	частота пульса в 1 минуту
м/с	-	метров в секунду