МИНИСТЕРСТВО ЗДРАВООХРАНЕНИЯ КЫРГЫЗСКОЙ РЕСПУБЛИКИ

НАЦИОНАЛЬНЫЙ ХИРУРГИЧЕСКИЙ ЦЕНТР

КЫРГЫЗСКАЯ ГОСУДАРСТВЕНННАЯ МЕДИЦИНСКАЯ АКАДЕМИЯ им. И.К. АХУНБАЕВА

Диссертационный совет Д.14.17.550

На правах рукописи
УДК 616.-001.4-002:615.838]-092.6

ШАРАПОВ НУРДИН ЖАКШЫЛЫКОВИЧ

ОЦЕНКА ЭФФЕКТИВНОСТИ МЕСТНОЙ КУМЫСОТЕРАПИИ В КОМПЛЕКСНОМ ЛЕЧЕНИИ ГНОЙНЫХ РАН

(экспериментально-клиническое исследование)

14.01.17 - хирургия

Автореферат

диссертации на соискание ученой степени
кандидата медицинских наук

Бишкек - 2017

Работа выполнена в Национальном хирургическом центре Министерства здравоохранения Кыргызской Республики

Научный руководитель: доктор медицинских наук, профессор Сопуев Андрей Асанкулович

Официальные оппоненты: доктор медицинских наук Мусаев Улан Салтанатович

кандидат медицинских наук Акматов Нарынбек Эсенбекович

Ведущая организация: Международный университет Кыргызстана (г. Бишкек)

Защита диссертации состоится ***« 25 » января 2018 года в 13^{00} часов*** на заседании диссертационного совета Д.14.17.550 при Национальном хирургическом центре Министерства здравоохранения Кыргызской Республики и Кыргызской государственной медицинской академии имени И.К. Ахунбаева по адресу: 720044, Кыргызская Республика, г. Бишкек, ул.3-линия, 25.

С диссертацией можно ознакомиться в библиотеке Национального хирургического центра Министерства здравоохранения Кыргызской Республики по адресу: г. Бишкек, ул. 3-линия, 25 и в библиотеке КГМА имени И.К. Ахунбаева по адресу: г. Бишкек, ул. Ахунбаева, 92а, и на сайте www.nsc.kg.

Автореферат разослан « *22* » *декабря* 2017 года.

Ученый секретарь
диссертационного совета,
кандидат медицинских наук **Н.Ч. Элеманов**

ОБЩАЯ ХАРАКТЕРИСТИКА РАБОТЫ

Актуальные темы диссертации: Вопреки радужным ожиданиям исследователей-медиков XX века и на сегодняшний день не достигнуто значительного прогресса в ускорении заживления гнойных ран. Существенно не удается сократить как I фазу раневого процесса, так и его II фазу. Регулярно на пути исследователей к этой цели вновь и вновь появляются все новые препятствия и проблемы. В многочисленных научных публикациях последнего десятилетия количество нагноений послеоперационных ран не уменьшается и достигает 8-13% (М.М. Мамакеев и соавт., 1985; В.К. Гостищев и соавт., 1985; В.П. Жаров и соавт., 1993; К.М. Мамакеев и соавт., 1998; А.А. Сопуев, 2004).

Не обоснованное и не контролируемое назначение антибиотиков ведет к приобретению микроорганизмами устойчивости к ним, и снижению резистентности человека. Это вызывает рост числа гнойно-воспалительных заболеваний и случаев нагноения послеоперационной раны [М.К. Айлярова, 2011].

На сегодняшний день приоритетными направлениями повышения эффективности лечения локальных гнойно-воспалительных процессов являются адекватная хирургическая обработка патологического очага и современная лекарственная терапия с целевой комплексной активностью, соответствующей патогенетическим особенностям различных фаз раневого процесса [С.Д. Андреев и соавт., 1988].

Наиболее часто используемые классические методы лечения гнойного процесса во многих случаях не дают ожидаемого результата. Вследствие чего возникает необходимость в улучшении имеющихся и поиске альтернативных способов лечения и применении новых средств для местного лечения гнойных ран [М.А. Алиев и соавт., 2011].

С этой точки зрения, обращает на себя внимание древнейший напиток кумыс, распространенный в Кыргызстане, Казахстане, Башкортостане, Калмыкии и в некоторых других регионах мира. Кумыс является не только ценным пищевым продуктом коневодства, но и напитком, имеющим высокие целебные свойства.

Имеется довольно мало данных по использованию кумыса в лечении раневого гнойного процесса. В первой декаде XIX столетия описываются попытки применения молочнокислых палочек (ранее болгарских палочек) для местной терапии раневого процесса.

В последние годы в Башкортостане проводились исследования по использованию 2-х суточного кымыза в лечении гнойных ран [М.К. Айлярова, 2010]. Кыргызы издревле относят кумыс к рангу «божественных» напитков и использование его в гнойной ране нами посчиталось неэтичным. В наших исследованиях мы предложили использовать сывороточную часть кумыса –

тунма-кумыс – образующуюся в течение 1-3 часов после отстаивания натурального кумыса. Имеющиеся в большом количестве в тунма-кумысе ферменты протеолитического и липолитического действияи образуются под влиянием особых микроорганизмов кумысной закваски, которая содержит чистые культуры дрожжей рода Torula и молочнокислых палочек Lactobacterium bulgaricum.

Созревание кумыса осуществляется в несколько сложных этапов биологических процессов, во время которых образуются большое количество веществ, замедляющие и угнетающие рост патогенной флоры. Поэтому возникла необходимость научной оценки эффективности тунма-кумыса при лечении гнойных ран.

Связь темы диссертации с научными программами и научно-исследовательскими работами: Работа выполнена в Национальном хирургическом центре Министерства здравоохранения Кыргызской Республики в рамках государственного заказа на научно-исследовательские работы Министерства образования и науки Кыргызской Республики по теме "Оптимизация активного хирургического лечения в сочетании с местной сорбционно-дегидратационной терапией острых гнойных заболеваний и осложнений" (Шифр: 0001044; № Гос. регистрации: 1044).

Цель исследования. Повышение клинической эффективности комплексного лечения больных с различными гнойными ранами на основании клинико-экспериментальной оптимизации методической схемы местной кумысотерапии гнойных ран.

Задачи исследования.

1. В условиях эксперимента по данным клинических, бактериологических и цитоморфологических исследований провести сравнительный анализ эффективности местной кумысотерапии гнойных ран.
2. Разработать в эксперименте и обосновать показания и рациональные методики применения местной кумысотерапии гнойных ран.
3. Изучить результаты лечения больных с гнойными ранами при местной кумысотерапии.
4. Провести клиническое рандомизированное, параллельное, контролируемое исследование лечения гнойных ран традиционными методами и при местном применении тунма-кумыса.

Научная новизна.

Впервые в хирургической практике на экспериментальных животных и клиническом материале проведено исследование местного воздействия тунма-кумыса на гнойные раны в первую фазу раневого процесса. Изучена динамика морфологических изменений, микробного пейзажа в гнойной ране мягких тканей под действием тунма-кумыса, на основании полученных данных доказана

эффективность местной кумысотерапии на течение I фазы раневого процесса. На экспериментальном и клиническом материале доказано антибиотическое действие тунма-кумыса и его стимулирующее влияние на процессы регенерации в гнойной ране.

Научно-практическая значимость работы.

Внедрение обоснованной методики местной кумысотерапии в комплексном лечении позволило повысить эффективность лечения гнойных ран. Полученные результаты дают основания рекомендовать местное использование тунма-кумыса при лечении больных с гнойными ранами, что позволит ускорить сроки очищения раны, процессы регенерации раневой поверхности, предупредить распространение внутрибольничной инфекции, избежать аллергические осложнения и тем самым значительно улучшить лечение, сократить сроки пребывания данной категории больных в стационаре.

Экономическая значимость полученных результатов включает возможность получения медико-социальной эффективности при использовании разработанных методов лечения больных с гнойными ранами за счет снижения затрат на медикаментозные средства и расходные материалы, сокращения сроков лечения и снижения числа осложнений.

Основные положения, выносимые на защиту.

1. Тунма-кумыс – натуральный продукт, сывороточная часть кумыса, обладающая протеолитическими, антибиотическими, иммуностимулирующими свойствами, ускоряет регенерацию тканей и не вызывает местной аллергической реакции.
2. Местное применение тунма-кумыса в лечении гнойных ран оказывает протеолитический эффект и обеспечивает подавление инфекции в ране, что создает условия для сокращения продолжительности первой фазы раневого процесса.

Личный вклад соискателя. Автором диссертации разработаны все разделы представленного научного исследования (общеклинические, специальные и дополнительные методы исследования, разработка новых моделей лечения), а также сбор научной информации по большей части клинического материала.

Апробация результатов исследования: Основные положения диссертационной работы доложены и обсуждены на: Республиканской научно-практической конференции с международным участием, посвященной 80-летию КазНМУ и памяти проф. К.Д. Дурманова «Актуальные вопросы гнойной хирургии у детей и взрослых», (Алматы, 2010); заседании научного отдела Национального хирургического центра МЗ КР (г. Бишкек, 2012) заседании экспертной комиссии по предварительному рассмотрению диссертаций при диссертационном совете Д.14.15.502 Национального хирургического центра МЗ

КР и КГМА им И.К. Ахунбаева (г. Бишкек, 2017).

Внедрение результатов исследования:

Методика местной кумысотерапии гнойных ран в I фазе раневого процесса внедрена в практику работы Национального хирургического центра МЗ КР.

Основные положения диссертационной работы включены в программу подготовки студентов, клинических ординаторов и аспирантов на базах Кыргызской Государственной медицинской академии, Национального хирургического центра и Кыргызского Государственного медицинского института повышения и переподготовки кадров по ряду тем, посвященных изучению хирургической инфекции.

Публикации по теме диссертации:

По теме диссертации опубликовано 10 научных статей в отечественных и зарубежных специализированных журналах, включенных в перечень рекомендованных ВАК КР изданий.

Структура и объем диссертации: Диссертационная работа изложена на 127 страницах электронного набора шрифтом Times New Roman, Кириллица (размер 14; интервал 1,5). Работа состоит из введения, четырех глав, заключения, выводов, практических рекомендаций и списка литературы.

Диссертация иллюстрирована 26 таблицами и 39 рисунками.

Библиография включает 166 источников, из них 120 - отечественных и из стран ближнего зарубежья; 46 - авторов из стран дальнего зарубежья.

СОДЕРЖАНИЕ РАБОТЫ

Во введении обоснована актуальность темы исследования, представлены цели и задачи исследования, изложена научная новизна, практическая значимость и основные положения диссертации, выносимые на защиту.

В первой главе «Актуальные проблемы местного лечения гнойных ран» приводятся систематизированные данные научной литературы о проблемах местного лечения гнойных ран. Освещены применения кобыльего молока в медицинской практике и ее самый ценный механизм антибактериального действия - ее антибиотическая активность. Вместе тем использование кобыльего молока для локального лечения ран по литературным данным мало описаны, это и поспособствовало выбора цели нашего изучения.

Во второй главе «Программа и этапы исследования. общая характеристика экспериментальных и клинических наблюдений и методов исследования» представлены программы и этапы исследования, изложена общая характеристика экспериментальных, клинических и лабораторных исследований.

Экспериментальные опыты раневого процесса в I фазе при использовании локальной терапии тунма-кумысом, проводились на 60-ти беспородных кроликах, которые весили 2800,4±320,2 г.

Все беспородные кролики в данном экспериментальном исследовании содержались одинаково. Кролики содержались по одному в клетках, температура поддерживалась 15-18° С, также поддерживался световой режим - 12 ч - свет, 12 ч – темнота. У кроликов был свободный доступ к корму и воде. В эксперименте применялись клетки с однородным дном, площадь которого составляла 2000 см^2. Данные клетки соответствуют гигиеническим и санитарным потребностям.

Также помещения были снабжены полками для хранения корма для животных и необходимыми вещами для ухода за животными. А также снабжены инструментарием и специальным оборудованием для того чтобы проводить экспериментальные опыты. Животных приобретали у частных лиц с выдерживанием санитарных и ветеринарных правил. Карантин для каждого беспородный кролика был 21 день.

Кроликов кормили с соблюдением всех норм, которые были утверждены приказом Министра здравоохранения СССР от 10 марта 1966 года №163.

Питьевую воду кроликам давали из водопровода, свойства соответствовали ГОСТу «Вода питьевая».

В процессе проведения экспериментального исследования с животными соблюдались все правила гуманного обращения с экспериментальными животными. Соблюдались Правила по использованию и содержанию лабораторных животных (Приказ №755/а МЗ СССР от 11.06.77г.). Строго соблюдались требования Европейской конвенции (договора) о защите позвоночных животных, использующихся для экспериментальных или других научных целей (г. Страсбург; Франция; 18.03.1986г.) и требования норм асептики и антисептики Всемирной Медицинской Ассоциации, изложенные в Хельсинкской Декларации.

Для погружения кроликов в лекарственный сон применялся препарат кетамин. Кетамин – является производным фенциклидина. В его состав входит активное вещество кетамина гидрохлорид – 1 мл-50 мг активного веществ. Кетамин - средство для неингаляционной общей анестезии с коротким действием. Данный препарат следует вводить внутримышечно в дозе 7 мг на 1 кг массы тела кролика. Анестезирующее действие наступает через 5 минут после введения кетамина и продолжается около 30-ти минут.

Всем кроликам в области между лопаток моделировали рану, которая описана ниже. В данном эксперименте 60 кроликов были разделены на три группы, в каждой группе по 20 животных. В первой и во второй группе лечение проводилось 10% раствором натрия хлорида и химопсином, а в третьей группе использовали тунма-кумыс.

Как только развивалась гнойная рана проводили локальное лечение. После обработки раны 3% раствором перекиси водорода и раствором фурациллина

(1:5000) в рану вводили тампоны, которые смачивались одним из вышеуказанных средств. В последующем на рану накладывали марлевую повязку. Всем кроликам перевязку проводили ежедневно до перехода II фазу.

Методика моделирования раны. После дачи наркоза межлопаточной области кролика выбривали волосы. Моделировали рану по методике С.Д. Андреева и А.А. Сопуева (1987) следующим образом: по трафарету иссекали послойно кожный лоскут диаметром 3 см и подшивали свободный кожный край к подлежащим тканям по всему периметру раны непрерывным шелковым швом. Это создавало механический и биологический барьер для предотвращения распространения инфекции в свободное подкожное пространство животного, а также для предотвращения быстрой контракции раны. Затем разрушали апоневротический мышечные слои дна раны лезвием. Через 48-72 часов после биологического склеивания краев кожи с подлежащими тканями на рану накладывали полиуретановую губку, пропитанную культурой Ps. aeroginosa, содержащей в 1 мл 10^9 микробных тел, для постепенного попадания инфекции из губки в поврежденные ткани. Затем рану укрывали компрессной повязкой с целью создания наиболее благоприятных условий для развития инфекции. Через 3-4 суток после внесения инфекции формировалась гнойно-некротическая рана площадью 1100,0±56,4 мм^2 с уровнем ее обсемененности 10^6 - 10^7 микроорганизмов на 1г ткани (рис. 1).

Рис. 1. Экспериментальная рана

Клиническая часть работы основана на результатах обследования и лечения 126 пациентов с различными гнойно-воспалительными процессами в мягких тканях. В основную исследуемую группу включили 76 пациентов, от общего количества, которых лечили с применением тунма-кумыса.

В контрольную группу вошли 50 пациентов с похожими гнойными болезнями. Пациентов контрольной группы лечили традиционными методами, которые используются по сегодняшний день, например раствор натрия хлорида 10% и так далее.

Пациентов распределили в основную и контрольную группы по нозологическим заболеваниям и половому признаку.

Возрастная категория обследованных пациентов колебалась в пределах от 14 до 83 лет. При этом большинство пациентов составляли лица трудоспособного возраста, что составило 84,3%.

Первоначальный объем раневого дефекта у большинства пациентов в контрольной и основной группах составил в среднем 61,5±8,3 $см^{3.}$

Характерная картина гнойно-воспалительного процесса сразу после вскрытия абсцессов и флегмон до начала местной лекарственной терапии имела все признаки I фазы раневого процесса. Окружающие ткани гнойной раны были отечные, гиперемированные, при пальпации обнаруживался болезненный инфильтрат. Поверхность раны и ее края были сероватого оттенка. На всем протяжении раны были покрыты фибринозно-гнойным налетом с очагами явного некроза. Также наблюдалось повышенное количество гнойного раневого экссудата.

Микробиологическое исследование гнойного экссудата из инфицированной раны больных обоих клинических групп показало, что у 53 (42,06%) пациентов обнаружена монокультура, а у 36 (28,57%) пациентов были обнаружены микробные ассоциации. Из них у 25 (19,84 %) пациентов были выявлены ассоциации стафилококка с другими микроорганизмами. А у 9 (7,14%) пациентов были обнаружены разные штаммы стафилококка, которые сформировали ассоциации между собой. Большинство штаммов стафилококка располагали плазмокоагулирующими и гемолитическими свойствами.

После определения чувствительности микроорганизмов к антибактериальным препаратам, было выявлено, что в основном они имеют высокую устойчивость к часто используемым антибактериальным препаратам. У 61,1% пациентов была выявлена резистентность к 7 и более антибактериальным средствам.

Проведенные бактериологические исследования показали следующее результаты. В посевах основной и контрольной групп больных было выявлено большое количество содержания микробов в ране до 10^5 микробных тел на 1 $см^2$.

Цитологическая картина раневых отпечатков взятых у больных перед местной медикаментозной терапией характеризовалась типичной картиной I фазы раневого процесса. Большое количество клеточного детрита и обилие внутри- и внеклеточных гноеродных микробов являлось характерной чертой цитологической картины в I фазе раневого процесса у больных в обоих клинических группах.

Пациенты, поступающие в стационар в экстренном порядке с острыми гнойными поражениями мягких тканей, к которым относятся различные абсцессы, флегмоны, маститы. были прооперированы. Во время операций

гнойный очаг вскрывался продольно оси инфильтрата. Далее проводили удаление гнойных масс, по возможности иссекали некротические ткани. Затем проводили туалет раны антисептиками 3% раствором перекиси водорода, раствором фурациллина (1:5000). Вслед за этим рану рыхло тампонировали тампонами пропитанными тунма-кумысом. Вначале ежедневно проводились перевязки до 3х раз в сутки, затем при уменьшении раневой экссудации перевязки проводили 1 раз в сутки.

Когда рана полностью очищалась от гнойно-некротического налета и заполнялась грануляционной тканью, во II фазе раневого процесса использовались лекарственные средства для активации процессов заживления в ране. Применялись следующие средства: мази «Левомеколь», «Солкосерил» и «Вишневского».

Одновременно с очаговым лечением гнойно-воспалительного процесса в ране пациентам по показаниям проводили антибактериальную терапию, при этом учитывалась резистентность микроорганизмов. Также проводилась симптоматическая терапия - применяли обезболивающие и снотворные средства. дополнительно лечили сопутствующую патологию.

Контроль за течением раневого процесса в условиях эксперимента и клиники осуществляли на основании местных клинических данных, измерения скорости уменьшение раневого дефекта, данных цитологических и гистологических исследований, а также на основании оценки различных показателей крови.

В оценке результатов лечения больных учитывали как общие, так и местные клинические критерии: общее состояние и самочувствие больных, температура тела, интенсивность симптомов воспаления, исчезновение отека и гиперемии окружающих рану тканей, характер и количество отделяемого, сроки очищения раны от гнойно-некротических масс, время и степень появления грануляции и эпителизации.

У всех больных общий анализ и биохимические исследования крови выполняли перед началом лечения и затем еще через 6-10 суток.

Методика измерения скорости сокращения объема раневого дефекта. Как известно, сокращение размера раневого дефекта происходит за счет контракции раны (90%) и роста грануляций (10%) (Е.А. Решетников, 1984). Интенсивность этих процессов значительно возрастает при благоприятном течении заживления раны. С целью сравнительного анализа течения заживления у больных основной (31 чел.) и контрольной (26 чел.) групп использовали методику измерения скорости сокращения объема раневого дефекта (П.Г. Литвинов, 1980). Динамическое измерение объема раневого дефекта позволяет судить о степени сокращения последнего.

Пользуясь формулой Л.Н. Поповой (1942), можно определить %

сокращения объема раневого дефекта за одни сутки.

$$ПО=(У-У_{II})\times100 / У\times t$$

где: *ПО- процент сокращения объема раневого дефекта за одни сутки; У- величина объема раневого дефекта при предшествующем измерении;* $У_{II}$*- величина объема раневого дефекта в настоящий момент; t – число дней между первым и последующим измерениями.*

Настоящая методика при достаточной простоте, безвредности для больного довольно точно для объективной оценки сокращения объема раневого дефекта в динамике, а тем самым и для сравнения результатов воздействия различных препаратов, применяемых в лечении ран.

Методика бактериологических исследований. Качественный и количественный анализ микрофлоры проведен в динамике на 83 клинических наблюдениях. Материал для исследования брали с исходной гнойной раны и на 2-3, 4-5, 6-7 и 8-9 сутки.

Также определяли чувствительность к антибиотикам по общепринятому методу дисков (к антибиотикам из группы полусинтетических пенициллинов, аминогликозидов и цефалоспоринов).

Количественный анализ микрофлоры из расчета на 1 $см^2$ раневой поверхности выполняли «методом салфеток» (L.Brentano and Gravine, 1967). Динамическое исследование проводили в экспериментальной группе животных (45 кроликов) и в клинике у 83 больных с исходной гнойной раной и на 2-3, 4-5, 6-8, 8-9 сутки применения местной кумысотерапии.

Подсчет количества микробных тел из расчета на 1 $см^2$ производили по формуле:

а =число колоний на чашке ×5×разведение×50 / площадь салфетки

*Методика цитологического исследования***.** Динамическое исследование цитологической картины раневого процесса проведено у 39 больных основной группы, у 25 больных контрольной группы и 45 экспериментальных животных. Раневые отпечатки брали с исходной гнойной раны и 2-3, 4-5, 6-7, 8-9 сутки.

В некоторых случаях проводили «поверхностную биопсию» по М.Ф. Камаеву (1970) вследствие подрытости краев и большой глубины раны. Высохший мазок фиксировали метиловым спиртом (3-5 мин) или смесью Никифорова (равные части спирта и эфира), затем окрашивали азур-II-эозиновой смесью по Романовскому по обычной гистологической методике в течение 30 минут.

*Методика морфологического исследования***.** Гистологическое исследование биопсийного материала проводили до лечения, через 2-3, 4-5, 7-8 суток лечения. Материал фиксировали в 10% растворе нейтрального формалина, абсолютном спирте, фиксаторе Корнуа и заливали в парафин. Применяли обычные гистологические методики окраски ткани (гематоксилином и эозином по Ван

Гизону).

Все цифровые материалы в работе, были подвергнуты статистической обработке на основе принципов доказательной медицины при помощи компьютерной программы «ESAAGC - 165». Достоверность различия групп определяли при сравнении рассчитанных значений параметра с табличными значениями $t_{0.95}$. При $t_0 < t_{0.95}$ различия принимались как достоверные с вероятной ошибкой 5% (Р.Б. Стрелков, 1986)

В третьей главе «Экспериментальная оценка эффективности местной кумысотерапии» дана экспериментальная оценка эффективности местной кумысотерапии на модели гнойной раны у лабораторных животных с целью оценки непосредственного лечебного действия и поведения кумыса в условиях гнойной раны.

Животные в отличие от человека обладают более мощной неспецифической иммунной системой, поэтому обычные раневые поверхности, даже инфицированные, могут заживать быстрее и в тоже время возникновение осложнений может привести к формированию некроза. Сроки наблюдения за экспериментальными животными были меньше, чем за больными в клинических группах, т.к. неосложненные раны за 5-7 дней полностью заживали.

Влияние местной кумысотерапии на течение раневого процесса. На основании визуальных данных, характеризующих течение раневого процесса в экспериментальных исследованиях, нам предстояло определить, эффективность местного воздействия тунма-кумыса на течение I фазы раневого процесса. Через 48-72 часа после инфицирования поврежденных тканей формируется гнойно-некротическая рана площадью 1100мм^2 с резко отечными и инфильтрированными краями, выраженной гиперемией окружающей кожи. Поверхность раны покрыта налетом фибрина, имеются обширные участки некроза и гнойного расплавления, обильное гнойное отделяемое (рис.2).

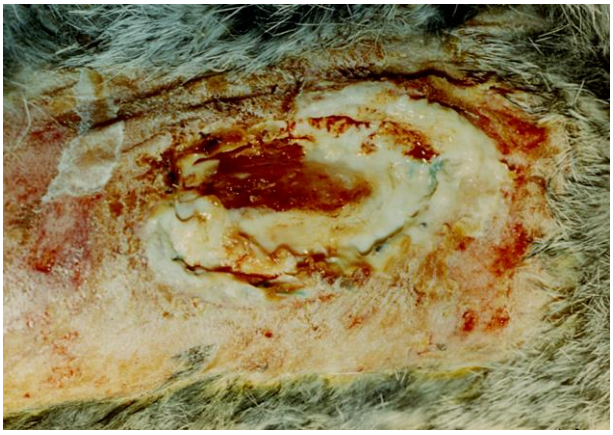

Рис. 2. Экспериментальная гнойная рана до лечения.

С момента формирования гнойной раны начинали местное лечение последней тунма- кумысом.

В данном разделе работы изложены результаты наблюдений за состоянием

раны у лабораторных животных, которые были разделены на 3 группы по 15 кроликов в каждой. В контрольной группе лечение гнойных ран проводили 10% раствором натрия хлорида, в 1-ой опытной группе – химопсином, во 2-ой опытной группе – тунма-кумысом.

На вторые сутки лечения в контрольной группе животных явления гнойного воспаления прогрессировали, нарастали отек и инфильтрация подлежащих тканей, отмечалась гиперемия окружающей рану кожи. Поверхность раны имела серо-зеленый оттенок, сплошь была покрыта фибринозно-гнойным налетом, после удаления, которого определялись обширные участки некротических тканей. Имелось обильное гнойное отделяемое.

В 1-ой опытной группе, где применяли для лечения химопсин, при перевязке в эти сроки обнаружено, что у 3-х (20%) животных на поверхности раны образовалась тонкая корочка из ссохшегося экссудата, которую необходимо было иссекать, так как она препятствовала оттоку раневого содержимого.

Во 2-ой опытной группе на вторые сутки лечения тунма-кумысом было отмечено значительное улучшение состояния раны по сравнению с исходной клинической картиной. При осмотре раны наблюдали практически полное исчезновение отечности и инфильтрации подлежащих тканей, отмечалась лишь небольшая гиперемия кожных краев раны. Раневая поверхность была покрыта незначительным налетом фибрина, имелись отдельные участки некротических тканей. Характер экссудата был серозный.

В 1-ой опытной группе на четвертые сутки лечения (химопсин) наличие корочки, покрывающей раневую поверхность, выявлено уже у 5 (33,3%) животных. При осмотре раны у всех кроликов, в отличие от животных контрольной группы, заметно уменьшились инфильтрация, отек и гиперемия окружающих рану тканей. Поверхность раневого дефекта участками еще была покрыта небольшими островками гнойно-некротических масс, определялось умеренное количество серозно-гнойного экссудата. У 4-х животных отмечались признаки контракции раны, о чем свидетельствовало появление звездчатой складчатости кожи вокруг.

Во 2-ой опытной группе на четвертые сутки лечения (местная кумысотерапия) после снятия повязки мы так же, как и ранее не обнаружили наличия корочек, покрывающих поверхность раны во всех случаях. У 5 (33,3%) животных отмечено полное очищение раны от гнойно-фибринозного налета и некротических тканей. У 11 (73,3%) животных раневой дефект почти полностью был заполнен мелкозернистой, ярко-красной грануляционной тканью.

Проявление звездчатой складчатости кожи вокруг раны у этой группы животных были значительно более выражены по сравнению с 1-ой опытной группой.

Через 6 суток после начала применения гипертонического раствора натрия хлорида у животных контрольной групп отек и гиперемия окружающих рану тканей стали уменьшаться. В ране отмечалось наличие большого количества гнойно-серозного экссудата. Дно раневого дефекта было покрыто гнойно-фибринозным налетом и участками девитализированных тканей. Появления грануляционной ткани ни у одного из животных этой группы не было выявлено.

Так, в 1-ой опытной группе (химопсин) отечности, инфильтрации и гиперемии краев раны не отмечено ни у одного животного. У большей части животных (12 кроликов) дно раневого дефекта было покрыто незначительным фибринозным налетом.

Первые отдельные островки грануляционной ткани были выявлены лишь у 3 (20%) животных. Имелось умеренное количество серозного экссудата. Признаков эпителизации раны не было выявлено.

Во 2-ой опытной группе (тунма-кумыс) в этот срок визуально каких-либо симптомов воспаления окружающих рану тканей не обнаружили. Во всех наблюдениях дно раневого дефекта было выполнено мелкозернистыми, малинового цвета, легко кровоточащими грануляциями. Определялось скудное серозное отделяемое. Кожа вокруг раны имела звездчатую складчатость. В 5-ти (33,3%) наблюдениях отмечен венчик краевой эпителизации (Рис 3).

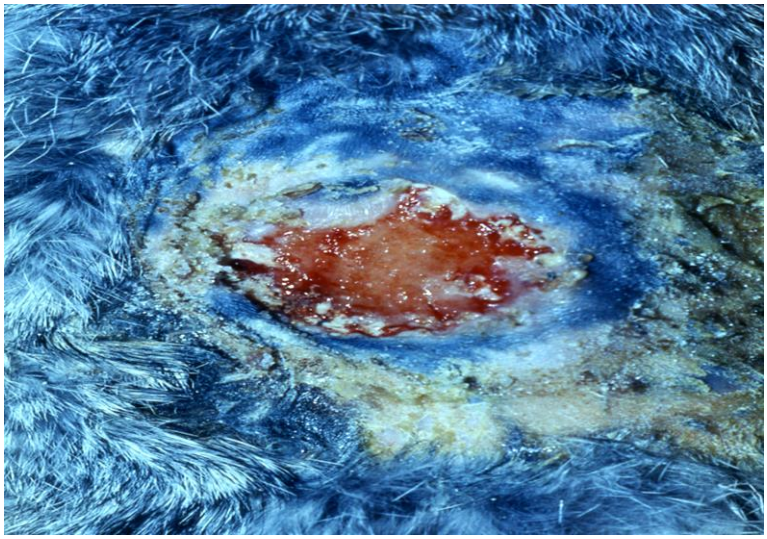

Рис. 3. Гнойная рана на 4-е сутки лечения (местная кумысотерапия).

Таким образом, по данным наблюдений у всех животных этой группы наступило полное очищение раны от некротических тканей, то есть была достигнута цель применения местной кумысотерапии. Исходя из этого, последующие перевязки чистых гранулирующих ран до их полного заживления производили с помощью мази «Вишневского», предназначенного для II фазы раневого процесса.

Таблица 1 -Сравнительная эффективность различных методов лечения экспериментальных гнойных ран

№	Критерии оценки	Средний срок проявления критерия (М±м сут.)		
		При лечении 10% раствором натрия хлорида	Местная химопсино-терапия	Местная кумысо-терапия
		контроль	I	II
1.	Очищение поверхности раны.	10,8±0,3	6,8±0,2	4,9±0,4
		$P_{K,1}$<0,05	$P_{1,2}$<0,05	P_2<0,05
		$P_{K,2}$<0,05	P_1<0,05	
2.	Появление грануляции	9,9±0,4	7,8±0,5	4,3±0,2
		$P_{K,1}$<0,05	$P_{1,2}$<0,05	P_2<0,05
		$P_{K,2}$<0,05	P_1<0,05	
3.	Начало эпителизации	12,0±0,4	9,2±0,4	6,9±0,4
		$P_{K,1}$<0,05	$P_{1,2}$<0,05	P_2<0,05
		$P_{K,2}$<0,05	P_1<0,05	

$P_{к,1}$ – достоверность полученных результатов между контрольной и I опытной группой
$P_{к,2}$ – достоверность полученных результатов между контрольной и II опытной группой
$P_{1,2}$ – достоверность полученных результатов между I и II опытными группами

Таким образом, при применении местной кумысотерапии создавались наиболее благоприятные условия для заживления ран.

В четвертой главе « Клиническая оценка эффективности местной кумысотерапии» показаны результаты локальной кумысотерапии, которое сравнивались с результатами полученными при лечении традиционными способами. Под нашим наблюдением находились 126 больных, из которых сформировалось 2 группы: основная и контрольная.

Большая часть больных была оперирована по поводу абсцессов и флегмон нижних и верхних конечностей (47,62%); пациенты с постинъекционными абсцессами составили 18,25%; больные с абсцессами и флегмонами грудной клетки, передней брюшной стенки - 13,49%; больных с нагноением послеоперационных ран после деструктивных процессов в брюшной полости (острый гангренозный аппендицит, эмпиема желчного пузыря, перфорация желчного пузыря, диффузный перитонит) составили 11,91%; трофические язвы при осложненном течении варикозной болезни и сахарного диабета - 8,73%. Достоверных различий по нозологической структуре основного заболевания в группах не отмечено (p>0,05).

Этиологические факторы формирования абсцессов и флегмон верхних и нижних конечностей сгруппированы следующим образом: колотые и резаные раны мягких тканей – 20 чел. (33,33%); ушибы мягких тканей и инфицированные

гематомы – 12 чел. (20%); абсцедирующий лимфаденит и аденофлегмоны – 7 чел. (11,67%); ожог I-II степени, осложнившийся флегмоной нижней конечности – 1 (1,67%).

Таблица 2 - Структура нозологической формы основного заболевания в основной и контрольной группах, M±m

Нозология	Основная группа		Контрольная группа		Всего	
	Абс.ч.	%	Абс.ч.	%	Абс.ч.	%
Постинъекционный абсцесс	10	18,4±4,45	4	18,0±5,43	14	18,3+3,44
Абсцессы, флегмоны нижних конечностей	21	25,0±4,97	15	24,0±6,04	36	24,6±3,84
Абсцессы, флегмоны верхних конечностей	20	23,7±4,88	12	22,0±5,86	32	23,0±3,75
Абсцессы, флегмоны грудной клетки и брюшной стенки	10	13,213,88	7	14,0±4,91	17	13,5±3,04
Нагноения послеоперационных ран	8	10,5±3,52	7	14,0±4,91	15	11,9+2,89
Рожистые воспаления	7	9,2±3,25	5	8,0±3,84	12	8,7±2,51
ИТОГО	76	100,0	50	100,0	126	100,0

Лица женского пола составили 54,76% (69), мужского пола - 45,24% (57). Возрастная градация пациентов – 18-73 года, 73% (92) составили лица трудоспособного возраста (до 60 лет). Достоверной разницы по половому и возрастному различию двух групп не выявлено (p>0,05).

Мы считаем, что сроки госпитализации играют важную роль в определении эффективности локального терапевтического воздействия на гнойную рану. Большая часть пациентов поступила в клинику в сроки до 1 недели с момента заболевания - 46,03%; в сроки до 3-х недель обратилось 42,06%; в сроки более 4-х недель от начала заболевания госпитализировано 11,91% пациентов (эту группу составили больные с осложненным течением ВБ и СД). При обработке данных статистической достоверности не выявлено.

При анализе обнаружено, что поздняя госпитализация пациентов обусловлена поздним обращением за медицинской помощью, длительным неэффективным лечением в амбулаторных условиях, что в 3-х случаях было связано со стертой картиной при глубоком расположении абсцесса.

У пациентов контрольной и основной групп во всех случаях отмечалась типичная клиническая картина острого гнойно-воспалительного процесса. Жалобы пациентов были характерными: общая слабость, повышение температуры тела (максимальные цифры доходили до 41,2°С, в среднем составляли 37,8±1,4°С), боли в области гнойной раны или участка. Локально

отмечались: отечность краев раны либо отек мягких тканей вокруг скопления гноя; инфильтрация тканей; болезненность при пальпации, гиперемия; в ряде случаев края, стенки и дно раны были гнойно-некротически изменены.

Размеры абсцессов различались значительно. Мы наблюдали пациентов с гнойниками размерами 3,0х4,0х3,0 см до 15,0х18,0х10,0 см. Количество гноя, скопившегося в полости абсцесса или в тканевых пространствах, было от 10-15 мл до 300-500 мл, и в среднем составляло 50-150 мл.

Данные общеклинического анализа крови свидетельствовали о выраженном воспалительном ответе: отмечался лейкоцитоз со сдвигом лейкоцитарной формулы влево (средние показатели $13,5 \pm 0,38 \times 10^9$/л), ускорение СОЭ – в среднем 13,13±4,84 мм/час.

Общее состояние пациентов было удовлетворительным у 69 (54,76%), средней тяжести - 57 (45,24%). Достоверных различий в оценке состояния пациентов различных групп при этом не выявлено.

Для контроля процесса лечения после проведения оперативного вмешательства и санации очага производили взятие мазков-отпечатков с раневой поверхности в сроки 1,3,5,7,14 и при контрольном визите на 21 сутки после обработки раны в основной группе тунма-кумысом, в контрольной – растворами анитисептиков. Обработка мазков производилась в патоморфологической лаборатории в лаборатории ПЛЭиКХ НХЦ МЗ КР, окраска производилась по Романовскому-Гимзе.

Анализ морфологических изменений при местном лечении гнойных ран традиционными методами. Все мазки-отпечатки обработаны и проанализированы по группам. В группе сравнения, в которой применяли традиционные методы лечения гнойных ран, в мазках, снятых с раневой поверхности в первые сутки отмечались активные процессы протеолиза тканей и гнойного воспаления.

Макроскопическая картина на 3-и сутки характеризовалась минимальным очищением раны, с формированием в центральной части коагуляционного некроза кожи. При гистологическом исследовании мазков-отпечатков, снятых на 3-и сутки, отмечали четкие процессы некробиоза, а также скопление гноя в близлежащих участках ПЖК, под эпидермисом и большей частью в дерме.

Гистологическая картина на 5-е сутки отличалась значительным скачком количества лейкоцитов на фоне микробного обсеменения, имелись обширные очаги нейтрофильных «гнезд». Эпителий изменяется также – отграничиваются и лизируются клетки эпителия, возникают эпитехиальные кровоизлияния.

В мазках, полученных на 21-й день от начала местного лечения традиционными методами, сохранялись воспалительные процессы на поверхности раны. Здесь увеличивается число лимфоцитов, сохраняется отек межуточной ткани, возможно как поздняя аллергическая реакция, процессы

регенерации замедленны как в эпидермисе, так и в дерме

Анализ морфологических изменений при местном лечении гнойных ран с применением тунма-кумыса. В основной группе, в которой применяли местную кумысотерапию в лечении гнойных ран, в мазках, снятых с раневой поверхности в первые сутки, отмечалось наличие колоний микроорганизмов с большим количеством форменных элементов крови (лейкоциты, эритроциты), а также слущенный эпителий. При бактериологическом исследовании чаще высеивался стафилококк, реже стрептококки, кишечная палочка, протей и др.

При местной кумысотерапии с сывороточным тунма-кумысом на 3-и сутки в препарате обнаруживаются лейкоциты, представлены большей частью макрофагами и лимфоцитами, здесь количество эритроцитов резко снижается.

В мазке встречаем как макрофаги и лимфоциты (от малых до больших), так и достаточное количество нейтрофилов. При этом число разрушенных клеток небольшое. В мазках с раневой поверхности определяется картина активного ответа иммунокомпетентных клеток, колонии микроорганизмов, выраженные процессы фагоцитоза.

На 5-е сутки морфологическая картина представлена большим количеством макрофагов и лимфоцитов, разрушенными нейтрофилами, эритроцитами. Лейкоциты разных подгрупп в фазе фагоцитоза.

На 7-сутки после местной кумысотерапии гистологические изменения раневой поверхности проявляются в значительном изменении лейкоцитарной массы. Представлены мазки с незначительным количеством целых нейтрофилов, большим количеством лимфоцитов, моноцитов, плазмоцитов и эпителиальными клетками. Колонии микроорганизмов встречались в единичных случаях.

Гнойные раны, имеющие поверхностное расположение, в эти сроки на фоне лечения тунма-кумысом очистились и находились в стадии регенерации.

Через 2 недели глубокие и обширные раны после местной кумысотерапии стягивались, формировался небольшой очаг с признаками профилеративного роста. В препаратах определялись моноциты, лимфоциты скоплениями, единичные погибшие нейтрофилы, а также созревающие эпителиоциты. Микробного обсеменения в препаратах из основной группы не встречалось, также не было и эритроцитов.

В препаратах, взятых на 21-й день, отмечали признаки пролиферативной реакции в краях и дне трофических язвах. Гнойные раны находились в стадии заживления и чаще всего с формированием тонкого рубца. Таким образом, на 21-й день исследованы мазки с трофических язв. Обнаруживались лимфоцитно-макрофагальные скопления в небольших количествах, единичные лейкоциты, фагоцитированных микроорганизмов не встречали, увеличивалось количество как кариоэпителиоцитов, так и безядерных клеток. Считаем рост числа кератоцитов в верхних слоях раны как признак усиления регенеративных

процессов эпидермиса. Также появлялись единичные фибрабласты.

Таким образом, применение тунма-кумыса в качестве лечебного средства при местной терапии гнойных ран и поражений кожи и подкожно-жировой клетчатки достоверно улучшает санационные процессы в ране, способствует уменьшению бактериальной колонизации, в большей части случаев усиливает репаративные процессы в тканях, по сравнению с с контрольной группой, где использовались традиционные мероприятия.

Местное воздействие сывороточной части кумыса способствует нормализации местных метаболических расстройств.

Результаты исследования больных основной группы показали, что применение тунма-кумыса в качестве средства местного назначения в лечении гнойных ран, оказывает влияние на течение раневого процесса.

Сравнительные данные показали, что при локальном применении тунма-кумыса воспалительная реакция имела большую склонность к регрессированию, детритные ткани подвергались фагоцитозу макрофагами в сроки, меньшие, чем в контрольной группе. Степень гнойно-резорбционных процессов в мазках-отпечатках с раневой поверхности уже в ближайшие сроки было не выраженным. Мы можем говорить, о том, что такой характер течения раневого процесса связан с терапевтическим воздействием местной кумысотерапии.

Макроскопически определялся положительный эффект тунма-кумыса на заживление раневой поверхности. Определялась довольно «сухая» рана, без участков пио и лимфореи, формировался поверхностный струп в виде тонкой корочки. Подобные признаки репарации тканей появляются в ближайшие сроки – уже на 3-5-е сутки с начала терапии. Измерение площади раны показало начало сокращения ее поверхности в эти же сроки.

В сравнении с контрольной группой, в которой мы отметили так называемый «лейкоцитарный сплэш», то есть увеличение количества нейтрофилов в мазках, взятых на 5-е сутки, подобного в основной группе не наблюдалось. Это связано с тем моментом, что при использовании традиционных методов не подавляется рост микроорганизмов в детритной раневой ткани и возникает иммунный ответ в виде роста числа лейкоцитов. Параллельно происходит сдвиг лейкоцитарной формулы в сторону увеличения юных клеток, что говорит о продолжающейся неадекватной реакции иммунной системы на фоне лечения традиционными средствами. Таким образом, антибактериальные свойства препаратов, использующихся в традиционных методиках локальной терапии гнойных ран не выражены. При применении кумысотерапии обеспечивается адекватная клеточная иммунная реакция со стабильным выбросом лимфоцитов, что мы наблюдали в мазках раневой поверхности за весь период лечения. Достоверно различаются ($p < 0,05$) показатели количества лимфоцитов в мазках-отпечатках двух групп, где в

контрольной группы показатели ниже: в 1-е сутки – в 4 раза, на 3-и сутки – в 2 раза, на 5-е сутки – в 5 раз (рис. 4.). Стабильное число лимфоцитов и макрофагов в инфильтрате обеспечили стабильность иммунных реакций в ране.

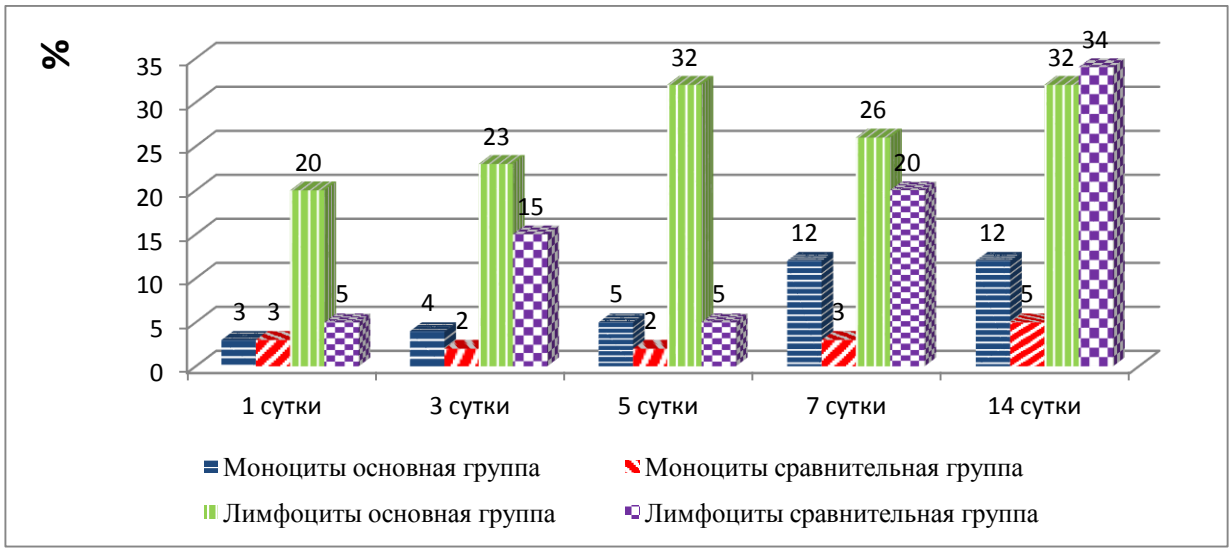

Рис. 4. Клеточная иммунная реакция в гнойной ране в различные сроки лечения в основной и контрольной группах.

Изменения, происходящие в эпидермисе, как показали гистологические исследования мазков с раневой поверхности, начинаются с 5-х суток лечения тунма-кумысом. Обнаруживали регенераторные процессы за счет базальных эпителиоцитов, обеспечивающих краевой рост кожи. На 5-е сутки рана большей частью освобождалась от микробной колонизации, что не было встречено в препаратах контрольной группы. И в последующих наблюдениях в динамике признаков инфицирования раневой поверхности не отмечалось.

Ежедневные, часто многократные перевязки, используемые при традиционном лечении гнойных ран, не обеспечивали должной эффективности, кроме того дополнительно приводили к вторичным реакциям со стороны раны из-за коагуляционной и аллергизирующей способности агентов. Так, в контрольной группе в мазках-отпечатках мы обнаруживали повторную инфильтрацию межуточных тканей, микробное обсеменение и активизацию гнойно-резорбционных процессов на 5-е сутки лечения.

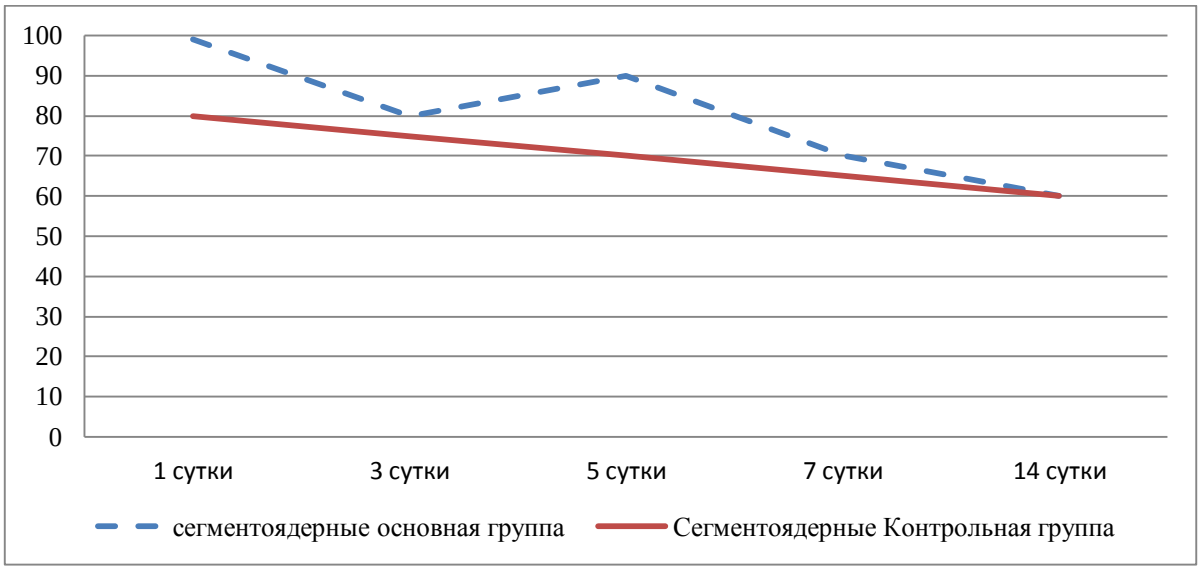

Рис. 5 Динамика изменения количества нейтрофильных лейкоцитов в мазках-отпечатках гнойных ран

В окружающих тканях вплоть до предлежащих мышечно-апоневротических образований на фоне резкого отека, полнокровия, внутрисосудистого стаза крови, массы макрофагов и лейкоцитов, отмечались изменения в мышечных структурах, повреждения миоцитов стенок крупных сосудов, структуры нервов с развитием эндоваскулита.

Все эти явления характеризовали эндотоксикоз мягких тканей и раневой поверхности на фоне массивных некробиотических процессов, повреждения подкожно-жировой клетчатки. Отмечались значительные изменения со стороны регенераторных процессов в сторону снижения при вторичном микробном сплеше, и возможно при когуляционном воздействии традиционных препаратов – перекиси водорода, диоксидина.

Локальная интоксикация была выраженной, традиционные методы лечения не могли достаточно ее уменьшить.

У незначительного числа больных в мазках-отпечатках обнаруживалась мелкоочаговая колликвация струпа, плазмаррагия в дерме и увеличение бактериальной обсемененности в расслоившихся участках эпидермиса и дермы, сравнимой с начальным уровнем в начале лечения.

В основной группе регенератные процессы обнаруживали в дермев виде участков грануляционной ткани с наличием незрелых синусных сосудов из элементов эндотелия и мезенхимальных клеток. Рана характеризовалась следующими признаками:

1) сокращение размеров раны;

2) отсутствие массивного краевого отека;

3) отсутствие формирования грубой рубцовой ткани.

В мазках четко отслеживали отсутствие расслоенного эпидермиса и дермы

под воздействием сывороточной части кумыса. Не обнаруживалось выраженного отека и инфильтрации тканей, присутствовали единичные скопления микроорганизмов и лейкоцитов.

Сроки излечения в основной и контрольной группах составляли 9-13 дней. Однако такой показатель как сокращение размеров раны, стягивание краев мы отметили лишь в основной группе. Начальные сроки заживления раны с 7-х суток лечения тунма-кумысом.

Показатели санационного и регенераторного процессов в гнойной ране были значительно лучше в основной группе, что показано в табл. 3.

Таблица 3- Результаты лечения гнойных ран в основной и контрольной группах, M±m (n=115)

Результаты лечения	Контрольная группа	Основная группа	Значимость различия
Сроки лечения, к/дней	12,91 ±0,69	9,91 ± 0,28	p<0,001
Очищение раны от некротических масс, сут.	5,37 ± 0,45	3,34 ± 0,24	p<0,001
Скорость заживления, %/сут.	3,84 ± 0,03	4,19 ±0,05	p<0,001
Появление грануляций, сут.	4,91 ±0,39	3,91 ±0,19	p<0,05
Начало эпителизации, сут.	6,62 ± 0,46	5,11 ±0,18	p<0,05

В зависимости от локализации гнойного очага: на грудной клетке или передней брюшной стенке, верхней или нижней конечности или ягодичной области - сроки очищения раны от детритных (некротических) масс и скорость заживления раны отличались между собой; имелась статистически достоверные различия этих показателей и по группам (табл. 4).

Таблица 4- Скорость заживления и очищения раны от детритных (некротических) масс в основной (А) и контрольной (В) группах, M±m

Результаты лечения	Локализация гнойной раны					
	конечности (n=60)		грудная клетка и передняя брюшная стенка (n=17)		постинъекционный абсцесс (n=23)	
	А	В	А	В	А	В
Очищение раны от детритных масс, сут.	3,43±0,45	6,35±0,89	2,82±0,61	5,33+0,46	3,57±1,25	7,0±0,97
Значимость различия	p<0,01		p<0,01		p<0,05	
Скорость заживления, % сут.	4,19±0,07	3,86±0,06	4,35±0,11	4,04±0,09	4,18±0,11	3,81+0,08
Значимость различия	p<0,001		p<0,05		p<0,05	

Щадящее воздействие местной кумысотерапии на окружающую ткань при

отсутствии раздражающих свойств сывороточного кумыса не сопровождается травматизацией эпидермиса и дермы. Антибиотические свойства, характерные для ТК, способствовали повышению устойчивости окружающей кожи. При введении ТК в комплекс мероприятий при лечении трофических язвах отметили стабилизацию процессов заживления даже при давних вялотекущих язвах с незначительными грануляциями. Мы отметили ускорение процессов репарации в язвах после применения ТК, что позволило выписать больных на амбулаторное лечение в сроки менее 3-х недель (19-е сутки), в то время как у больных, получавших традиционное лечение заживление раневой поверхности превышало 3 недели (табл. 4.8).

Таким образом, проведенные исследования показали, что сроки репарации кожи в месте язвенного дефекта и появление признаков регенерации раны в контрольной группе составили 1,5 недели. Причем, разница между основной и контрольной группе по данным показателям статистически достоверна.

Проведенные исследования на определение чувствительности микроорганизмов к антибиотикам показали, что наиболее часто резистентность проявлялась к препаратам пенициллиновой группы (чувствительность к пенициллину оказалась только у 1-го образца). Также мы провели исследование на чувствительность микрофлоры к суточному кумысу, которое показало резистентность лишь в 3-х случаях (5,45%).

Характерным оказался факт, что раневые микроорганизмы на пятые сутки после начала местного лечения имели большую чувствительность, причем она возрастала на фоне проведения местной кумысотерапии. Увеличивалось число стафилококковых штаммов, чувствительных к группе антибиотиков пенициллинового ряда, канамицину, рифампицину, а также штаммов других культур, проявляющих большую чувствительность к группе цефалоспоринов. Сравнительный анализ данных контрольной группы показал, что на фоне традиционных методов лечения чувствительность к антибиотикам у высеиваемых штаммов не повышалась, а скорее увеличивалось случаев резистентности.

Подводя итоги анализа, можно сделать вывод о высокой антибактериальной способности тунма-кумыса в отношении чувствительности патогенных микроорганизмов отделяемого гнойной раны, что имеет важнейшее значение при обосновании терапевтических возможностей сывороточного кумыса.

Наши исследования подтверждают терапевтические свойства тунма-кумыса. Использование сывороточной части кумыса в комплексном лечении гнойных поражений кожи и подкожной клетчатки способствует быстрому подавлению размножения патогенной микрофлоры в ране, снижает резистентность ее к антибактериальным препаратам, ускоряет санационные и регенеративные процессы в ране.

ВЫВОДЫ

1. Применение местной кумысотерапии для лечения гнойных ран (I фаза раневого процесса) патогенетически обоснованна и приводит к усиленному очищению ран в сравнении с традиционными средствами.

2. Тунма-кумыс, обеспечивая снижение числа микробов в ране в не независимости от их вида и свойств не повреждает клеточные структуры раны, ускоряет течение I фазы раневого процесса, активизирует регенераторные реакции.

3. Высокая концентрация кислых протеиназ в тунма-кумысе обеспечивает протеолитическое воздействие и способствует ускоренному очищению раны от некротических масс и патогенных микроорганимов при лечении экспериментальной гнойной раны

4. Тунма-кумыс за счет содержания в нем максимального количества кислой протеиназы в условиях местного применения при лечении экспериментальной гнойной раны оказывает протеолитическое действие, способствует ускоренному очищению раны от некротических масс и патогенных микроорганизмов.

5. Применение тунма-кумыса в местном лечении гнойных ран обеспечивает формирование эластичного рубца, позволяет увеличить скорость заживления раны с 3,8±0,03 % до 4,2±0,05 % за сутки и сократить сроки пребывания больных в стационаре с 12,9±0,69 до 9,9±0,28 суток.

ПРАКТИЧЕСКИЕ РЕКОМЕНДАЦИИ

1. После обработки кожи спиртовым раствором больным с инфицированными плоскостными ранами рекомендуется промыть рану тунма-кумысом, с последующим наложение асептической повязки пропитанной тунма-кумысом 1-2 раза в сутки.

2. После вскрытия гнойных заболеваний мягких тканей (абсцессов, флегмон), рекомендуется промывать полость гнойника тунма-кумысом 2-3 раза, с последующим тампонированием полости стерильными салфетками пропитанными тунма-кумысом

3. Повязки пропитанные тунма-кумысом рекомендуется накладывать с первых суток после вскрытия гнойных очагов, в течение 5-7 дней, с ежедневными перевязками 1-2 раза в сутки.

4. Местное использование тунма-кумыса при лечении гнойных ран без применения антибиотиков возможно при отсутствии общеклинических симптомов гнойной инфекции (гипертермии, интоксикации и сдвига лейкоцитарной формулы).

5. Применение тунма-кумыса при лечении гнойных ран I фазе раневого процесса по сравнению с другими методами местного лечения характеризуется

отсутствием общих токсических эффектов, аллергических реакций, эффективным воздействием на раневой процесс.

СПИСОК ОПУБЛИКОВАННЫХ РАБОТ ПО ТЕМЕ ДИССЕРТАЦИИ

1. Экспериментальное изучение влияния мази Гипофур на течение II фазы раневого процесса [Текст]: / [М.М. Мамакеев, А.А.Сопуев, Н.Ж. Шарапов и др.]. // В кн.: Актуальные вопросы гнойной хирургии у детей и взрослых: Сб. науч. трудов. - Алматы, 2010. – С.95-99.

2. Экспериментальная оценка эффективности местной кымызотерапии в лечении гнойных ран [Текст]: / [М.М. Мамакеев, А.А.Сопуев, Н.Ж. Шарапов и др.]. // В кн.: Актуальные вопросы гнойной хирургии у детей и взрослых: Сб. науч. трудов. - Алматы, 2010. – С.100-105.

3. Шарапов, Н.Ж. Оценка эффективности местной кымызотерапии в комплексном лечении гнойных ран [Текст] / Н.Ж. Шарапов // Хирургия Кыргызстана. - Бишкек, 2011. - №2. - С. 51-53.

4. Оценка эффективности местной кумысотерапии при воздействии на течение раневого процесса (экспериментальное исследование) [Текст]: / А.А. Сопуев, Н.О. Талипов, Н.Ж. Шарапов // Актуальные проблемы гуманитарных и естественных наук. – Москва, 2011. - №11(34) - С.257-259.

5. Цитологический мониторинг течения раневого процесса при применении местной химопсино и кумысотерапии [Текст]: / М.М. Мамакеев, А.А. Сопуев, Н.О. Талипов и др.]. // Центрально-азиатский медицинский журнал. - Бишкек, 2011. - Том 17. - №5. - С.13-17.

6. Шарапов, Н.Ж. Влияние местной кымызотерапии на течение раневого процесса [Текст] / Н.Ж. Шарапов // Хирургия Кыргызстана. – Бишкек, 2012. - №1. – С. 70-73.

7. Шарапов, Н.Ж. Цитологическая картина течения раневого процесса при применении местной химопсино- и кумысотерапии [Текст] / Н.Ж. Шарапов // Хирургия Кыргызстана. – Бишкек, 2012. - №1. – С. 73-78.

8. Характеристика цитологической картины течения раневого процесса при применении мази Гипофур в условиях клиники [Текст]: / [Н.О. Талипов, А.А. Сопуев, Н.Ж. Шарапов и др.]. // Современные проблемы науки и образования. – М.: Изд-во «Академия Естествознания», 2013. – № 5; URL: www. science-education. ru/111-10485

9. Шарапов, Н.Ж. Балльная оценка эффективности местной терапии гнойных ран во II фазе раневого процесса. [Текст] / Н.О. Талипов, А.А. Сопуев, Н.Ж. Шарапов // Хирургия Кыргызстана. - Бишкек, 2013. - №2. –- С. 25-38.

10. Экспериментальная оценка эффективности местной кумысотерапии на течение раневого процесса Текст]: / [А.А.Сопуев, Н.О. Талипов, Н.Ж. Шарапов и др.]. // Вестник КГМА. – Бишкек, 2014. - №2. – С. 20-24.

РЕЗЮМЕ

диссертации Шарапова Нурдин Жакшылыковича «Оценка эффективности местной кумысотерапии в комплексном лечении гнойных ран (экспериментально-клиническое исследование)», представленной на соискание ученой степени кандидата медицинских наук по специальности 14.01.17 – хирургия

Ключевые слова: Раны, гнойные раны, лечение хирургическое, Тунма-Кумыс

Цель исследования: Повышение клинической эффективности комплексного лечения больных с различными гнойными ранами на основании клинико-экспериментальной оптимизации методической схемы местной кумысотерапии гнойных ран.

Объект исследования: 60 беспородных кроликов, 126 пациентов с различными гнойно-воспалительными процессами в мягких тканях

Методы исследования: Клинические, цитологические, гистологические, клинико-статические исследования.

Полученные результаты и их новизна.

Впервые в хирургической практике на экспериментальных животных и клиническом материале проведено исследование местного воздействия тунма-кумыса на гнойные раны в первую фазу раневого процесса. Изучена динамика морфологических изменений, микробного пейзажа в гнойной ране мягких тканей под действием тунма-кумыса, на основании полученных данных доказана эффективность местной кумысотерапии на течение I фазы раневого процесса. На экспериментальном и клиническом материале доказано антибиотическое действие тунма-кумыса и его стимулирующее влияние на процессы регенерации в гнойной ране.

Область применения: Хирургия.

Библиография: Библиография включает 166 источников, из них 120 - отечественных и из стран ближнего зарубежья; 46 - авторов из стран дальнего зарубежья. Диссертация иллюстрирована 26 таблицами и 39 рисунками.

Шарапов Нурдин Жакшылыковичтин «Ириңдүү жаракаттарды комплекстик дарылоодо жергиликтүү кымыз терапиясынын натыйжалуулугун баалоо» аттуу темадагы 14.01.17 – хирургия адистиги боюнча медицина илимдеринин кандидаты окумуштуулук даражасына изденүү үчүн жазылган диссертациясынан

КОРТУНДУ

Чечүүчү сөздөр: Жараттар, ириң жараттары, хирургиялык дарылоо, Тунма-Кымыс.

Изилдөөнүн максаты: Ар кандай ириң жараттары менен жабыркаган оорулууларды комплекстик дарылоодо кымыс менен жердик дарылоону клиникалык-эксперименталдык жактан ыңгайлаштыруу менен клиникалык натыйжалуулукту жогорулатуу .

Изилдөөнүн объектиси: 60 породасыз бакма коён, 126 ириңдеген жумшак ткандарына операция жасалган оорулу.

Изилдөөнүн ыкмалары: Клиникалык, цитологиялык, гистологиялык, клиникалык-статистикалык.

Изилдөөнүн жыйынтыгы: Хирургиялык практикада биринчи жолу эксперименттaлдык жана клиникалык негизжерде тунма-кымыстын жердик колдонгондо жарат процессинин I фазасынын жүрүшү такталган. Морфологиялык өзгөрүүсүнүн динамикасы, тунма-кымыстын жердик колдонгондо ириң жаратынын микробиологиялык пейзажынын өзгөрүүсү изилденген, алынган натыйжалар менен жарат процессинин I фаза жүрүшүнүн натыйжалуулугу далилденген.

Эксперименталдык жана клиникалык изилдөөлөрдүн негизинде тунма-кымыстын антибактериалдык жана спецификалык эмес коргонуу факторлорун күчөтөөрү, грануляция тканынын жетилүүсүн жана анын фиброз тканына айланышын тездетээри далилденген.

Колдонуу чөйрөсү: Хирургия.

Библиография: Адабияттардын тизмеси 166 булактан турат, анын ичинен 46 алыскы чет өлкөлөрдөн. 26 таблица жана 39 сүрөт менен чагылдырылган

RESUME

of dissertation work of Sharapov Nurdin Jakshilikovich"Evaluating the effectiveness of Tunma-Kimiz ointment in the treatment of purulent wounds ," presented for the degree of candidate of medical sciences, specialty 14.01.17 – Surgery

Keywords: Wounds , purulent wounds, surgical treatment, Tunma-Kimiz.

Objective: improvements in the effectiveness of comprehensive clinical treatment of patients with a variety of purulent wounds on the basis of clinical and experimental optimization of local therapy of Tunma-Kimiz.

Object of study: 60 mongrel rabbits, 126 operated patients with purulent wounds of soft tissues.

Methods: Clinical, cytological, histological, clinico-static study.

Results and scientific innovation. It was found that the topical application of ointment Tunma-Kimiz in treatment of purulent wounds accelerated flow of phase II of wound healing.

Based on experimental and clinical studies, it was demonstrated that the ointment Tunma-Kimiz increases non-specific protective factors , accelerates the maturation of granulation tissue and its transformation into fibrous tissue.

Scope: Surgery.

The Bibliography: Bibliography includes 166 sources, of which 46 authors from abroad. Illustrations, 26 tables and 39 figures.