МИНИСТЕРСТВО ЗДРАВООХРАНЕНИЯ КЫРГЫЗСКОЙ РЕСПУБЛИКИ
БИШКЕКСКИЙ НАУЧНО – ИССЛЕДОВАТЕЛЬСКИЙ ЦЕНТР ТРАВМАТОЛОГИИ И ОРТОПЕДИИ
КЫРГЫЗСКАЯ ГОСУДАРСТВЕННАЯ МЕДИЦИНСКАЯ АКАДЕМИЯ им. И.К. АХУНБАЕВА

Диссертационный совет Д 14.17.551

На правах рукописи
УДК: 616.717.2-001.5-089.277.84

ЖУНУСОВ БЕКНАЗАР ЖАЛАЛБЕКОВИЧ

ФУНКЦИОНАЛЬНЫЙ ОСТЕОСИНТЕЗ КЛЮЧИЦЫ

14.01.15 - травматология и ортопедия

Автореферат диссертации на соискание ученой степени
кандидата медицинских наук

Бишкек – 2018

Диссертационная работа выполнена в научном отделе Бишкекского научно – исследовательского центра травматологии и ортопедии.

Научный руководитель: Анаркулов Бектур Суеркулович – доктор медицинских наук, профессор, зав. кафедрой травматологии, ортопедии и медицины катастроф Кыргызского государственного медицинского института переподготовки и повышения квалификации им. С. Б. Даниярова.

Официальные оппоненты: Сагымбаев Марат Акимович – доктор медицинских наук, профессор, член-корр. НАН КР, директор Кыргызского научно – исследовательского института курортологии и восстановительного лечения МЗ Кыргызской Республики;

Маманазаров Джуманазар Маманазарович – доктор медицинских наук, руководитель центра травматологии и ортопедии Ошской городской клинической больницы.

Ведущая организация: Акционерное общество «Национальный медицинский университет», кафедра травматологии и ортопедии (050012, г. Алма – Ата, ул. Толе Би, 88).

Защита диссертации состоится «07» декабря 2018 года в 15:00 часов на заседании диссертационного совета Д 14.17.551 по защите диссертаций на соискание ученой степени доктора (кандидата) медицинских наук при Бишкекском научно – исследовательском центре травматологии и ортопедии и Кыргызской государственной медицинской академии им. И. К. Ахунбаева по адресу; 720027, г. Бишкек, ул. Кривоносова, 206, в конференц-зале, код доступа в режиме он-лайн защиты Zoom webinar 558-757-7530.

С диссертацией можно ознакомиться в библиотеках Бишкекского научно – исследовательского центра травматологии и ортопедии (720027, г. Бишкек, ул. Кривоносова, 206) и Кыргызской государственной медицинской академии им. И. К. Ахунбаева (720064, г. Бишкек, ул. Ахунбаева, 92), на сайте www: nicto.kg.

Автореферат разослан «06» ноября 2018 года

Ученый секретарь
диссертационного совета,
кандидат медицинских наук Сатиев С. С.

ОБЩАЯ ХАРАКТЕРИСТИКА РАБОТЫ

Актуальность темы диссертации. Переломы ключицы являются частыми травмами опорно-двигательного аппарата и, по данным большинства авторов, составляют 10–19,5% от всех переломов костей скелета [Евдокимов М. М., 1985; Слободской А. Б., 2002; Тонких С. А., 2004; Kocher M. S., 1998; Wilfinger C., 2002].

Хотя к настоящему времени разработан целый ряд новых систем и конструкций для лечения повреждений ключицы, число осложнений остается довольно высоким и достигает 12,5–35% [Соломин Л. Н., 2005; Алкалаев С. Б., 2008; Chen C. Y., 2002]. В результате неадекватного лечения возникают не только боли и деформации в месте повреждения, но и нарушается функция верхней конечности, что приводит к снижению трудоспособности больных и даже выходу на инвалидность. Длительная иммобилизация, необходимая, как правило, после оперативной фиксации перелома ключицы с использованием погружных металлоконструкций или при его консервативном лечении, исключает раннее функциональное лечение, приводит к развитию контрактур в суставах верхней конечности, увеличивают сроки нетрудоспособности и создает определенные бытовые сложности для пациента.

Требования сегодняшнего дня диктуют потребность сокращения сроков медицинской и социальной реабилитации, а также быстрейшего восстановления трудоспособности пациентов.

Высокий процент осложнений и неудовлетворительных исходов лечения заставляет анализировать их причины и искать новые методы [Бейдик О. В., 2004; Соломин Л. Н., 2005; Ермаков А. Н., 2001; Goldfard G. A., 2001; Coppieters M. W., 2001].

Одна из главных хирургических проблем в лечении переломов ключицы является отсутствие адекватной стабильной фиксации [Ю. М. Сысенко, С. И. Новичков, 2000; V. Dzupa et al., 2004].

С увеличением числа оперативных вмешательств закономерно возросло и количество осложнений. По мнению некоторых специалистов, частота развития инфекционно-воспалительных и иных осложнений после остеосинтеза ключицы достигает 43,1-45% [О. В. Бейдик и соавт., 2003; Л. Н. Соломин, 2006].

В настоящее время, в Кыргызской республике, как и в большинстве постсоветских стран, государство не в состоянии обеспечить свои стационары дорогостоящими имплантатами, современным инструментарием и планомерно повышать квалификацию специалистов за рубежом, поэтому травматологи стремятся решить эту проблему разработкой и

совершенствованием методов оперативного лечения в условиях стационаров республики.

Связь темы диссертации с крупными научными программами, основными научно-исследовательскими работами, проводимыми научными учреждениями. Диссертация выполнена в рамках научно-исследовательских работ в научном отделе Бишкекского научно–исследовательского центра травматологии и ортопедии (БНИЦТО) по проекту «Функциональный остеосинтез ключицы» (регистрационный номер №УН - 02/13 2016).

Цель исследования. Улучшение результатов хирургического лечения переломов ключицы за счет разработки новых и усовершенствование ранее известных методов остеосинтеза.

Задачи исследования:

1. Изучить результаты хирургического лечения пациентов с переломом ключицы с использованием стандартных методов в травматологических отделениях БНИЦТО.

2. Разработать и внедрить в хирургическую практику новый способ остеосинтеза переломов ключицы.

3. Дать оценку ближайшим и отдаленным результатам оперативного лечения переломов ключицы с использованием традиционных и усовершенствованных способов остеосинтеза.

4. Провести анализ эффективности и разработать рекомендации по оптимальному выбору способов функционального остеосинтеза (ФО) переломов различных отделов ключицы.

Научная новизна полученных результатов:

1. Впервые на основании опыта хирургического лечения больных с переломами ключицы разработаны и обоснованы оптимальные методики функционального остеосинтеза при закрытых переломах ключицы в зависимости от характера и локализации повреждения.

2. Разработаны и внедрены в клиническую практику новые способы функционального остеосинтеза различных отделов ключицы (получены патенты Кыргызской республики (КР) №1754 от 31.07.2015г., КР №1803 от 31.12.2015г.).

3. Впервые в КР изучены функциональные результаты хирургического лечения больных с повреждением ключицы, оперированных по стандартной и вновь разработанной методике.

4. Разработаны рекомендации для практических врачей, на основании анализа результатов оперативного лечения пациентов с переломом диафиза ключицы.

Практическая значимость полученных результатов:

1. Анализ результатов, хирургического лечения переломов различных отделов ключицы в отделении экстренной медицинской помощи (ОЭМП) БНИЦТО, показал высокую частоту осложнений и неудовлетворительных результатов, что явилось основанием для новых разработок.

2. Результаты исследования подтвердили эффективность использования функционального остеосинтеза при лечении переломов ключиц и метод внедрен в повседневную клиническую практику в отделениях БНИЦТО.

3. Разработанная новая методика фиксации перелома ключицы является эффективной, малотравматичной, технически простой в выполнении, доступной и менее затратной в лечении данной патологии.

4. Установлено, что лечение повреждений ключицы с использованием новых предложенных способов функционального остеосинтеза, обеспечивает травматологу дополнительные технические возможности для повышения степени стабильности остеосинтеза. А значит, позволяет уменьшить число осложнений, способствует анатомическому и функциональному восстановлению плечевого пояса. Достигаются более благоприятные исходы, по сравнению с традиционными применяемыми оперативными методами и значительно снижают частоту послеоперационных осложнений (миграция спицы, угловая деформация ключицы, ложные суставы и т.д.).

5. Разработанные в процессе исследования способы функционального остеосинтеза ключицы применяются в БНИЦТО и в территориальных больницах КР.

Экономическая значимость полученных результатов. Предложен улучшенный вариант метода остеосинтеза ключицы: функциональный остеосинтез в лечении переломов ключицы спицей и хирургическим шовным материалом. Это обеспечивает сохранение анатомии, жесткую компрессию между отломками, а это создаёт оптимальные условия для консолидации перелома за короткое время, сокращаются сроки нетрудоспособности пациента и тем самым обеспечивают малые затраты на проводимую операцию и послеоперационную реабилитацию пациента.

Основные положения диссертации, выносимые на защиту:

1. Выбор оптимальной методики хирургического лечения при переломах ключицы является затруднительным в связи с многочисленностью вариантов изучаемых повреждений. Функциональный остеосинтез переломов ключицы позволяет значительно облегчить решение этой задачи.

2. Функциональный остеосинтез повышает прочность фиксации, позволяет добиться продольной компрессии, обеспечивающей хорошие

анатомо–функциональные и косметические результаты, способствует совмещению периода регенерации перелома и функциональной реабилитации пострадавших.

3. Предложенные методы остеосинтеза не сложны, не требуют высокой квалификации травматолога, особого инструментария и достоверно сокращают сроки реабилитации.

Личный вклад соискателя. Включает в себя обследование и хирургическое лечение больных. Участие в разработке и внедрение новых методов остеосинтеза переломов ключицы в клиническую практику в БНИЦТО и других территориальных больницах (ТБ) Кыргызской республики (КР), а также наблюдение за больными в послеоперационном периоде. Автором лично проведено накопление и обработка клинического материала.

Апробация результатов диссертации. Основные положения, результаты и материалы диссертации представлены и обсуждены: на IV Евразийском конгрессе травматологов-ортопедов (Бает, 2014) и V Евразийском конгрессе травматологов-ортопедов (Бает, 2016).

Внедрение результатов исследования. Основные положения диссертации по функциональному остеосинтезу ключицы внедрены в Бишкекском научно–исследовательском центре травматологии и ортопедии и включены в программу практических занятий и лекций студентов IV и VI курсов Кыргызской государственной медицинской академии (КГМА) имени И. К. Ахунбаева и используются на семинарах клинических ординаторов и аспирантов.

Публикация по теме диссертации. По материалам диссертации опубликованы 10 научных работ, получены 2 патента на изобретение №1754 от 31.07.2015 г., КР №1803 от 31.12.2015 г., выданные Кыргызпатентом.

Структура и объем диссертации: Диссертация состоит из 4 глав, введения, главы обзора литературы, 3 глав собственных исследований, заключения, выводов и практических рекомендаций. Материалы диссертации изложены на 124 страницах электронного набора шрифтом Times New Roman, кириллица (размер 14, интервал 1,5), иллюстрированы 47 рисунками, 12 таблицами. Библиографический указатель содержит 134 источников, из них 74 русскоязычных и 60 работы авторов дальнего зарубежья.

ОСНОВНОЕ СОДЕРЖАНИЕ ДИССЕРТАЦИИ

Глава 1. Современные тенденции в лечении переломов ключицы (обзор литературы). В этой главе излагается современное представление о проблеме повреждении ключицы и их классификация. Освещены самые

современные методы остеосинтеза ключицы, дана их клинико-техническая характеристика, и послеоперационные осложнение.

Глава 2. Материалы и методы исследования

Объект исследования. Диссертационная работа основана на опыте лечения 153 больных, получивших закрытые переломы ключиц и пролеченных в БНИЦТО с 2014 по 2016 г. включительно. По методикам лечения закрытых переломов ключицы 153 больных были разделены на 2 группы, основную (n = 74, 48,4%) и контрольную (n = 79, 51,6%). Возраст больных колебался от 15 лет до 75 лет (табл. 1).

Таблица 1 - Распределение больных по возрасту в основной и контрольной группах (n = 74 / n = 79)

Возрастная группа, лет	Основная группа		Контрольная группа		Всего	
	абс.ч	%	абс.ч	**%**	абс.ч	%
Молодой (15-44)	56	75,7	61	77,2	117	76,5
Средний (45-60)	17	23,0	13	16,5	30	19,6
Пожилой (60-74)	1	1,3	4	5,0	5	3,3
Старческий (75-90)	-	-	1	1,3	1	0,6
Итого:	74	100,0	79	100,0	153	100,0

Средний возраст в основной группе составил 33,2±1,62 лет, в контрольной 32,0±1,87 лет.

Клинический материал систематизирован и обобщен в соответствии с положениями универсальной классификации переломов AO/ASIF (табл. 2).

У травмированных пациентов обеих групп более 87% были, в основном, диафизарные переломы ключицы.

Таблица 2 - Локализация и типы переломов ключицы основной и контрольной группы (n = 74 / n = 79)

Код перелома		Основная группа		Контрольная группа		Всего	
		абс.ч	%	абс.ч	%	абс.ч	%
1		**Проксимальный сегмент (05)**					
A	1(05-A1)	-	-	-	-	-	-
	2(05-A2)	1	1,4	1	1,3	2	1,3
	3(05-A3)	-	-	-	-	-	
2		**Диафизарный сегмент (06)**					
A	1 (06-A1)	3	4,1	5	6,3	8	5,2
	2 (06-A2)	9	12,1	11	13,9	20	13,1
	3 (06-A3)	5	6,7	7	8,9	12	7,8
B	1 (06-B1)	19	25,7	17	21,6	36	23,5
	2 (06-B2)	12	16,2	11	13,9	23	15,1
	3 (06-B3)	7	9,4	5	6,3	12	7,8
C	1 (06-C1)	5	6,7	6	7,6	11	7,2
	2 (06-C2)	3	4,1	3	3,8	6	3,9
	3 (06-C3)	2	2,7	4	5,1	6	3,9
3		**Дистальный сегмент (07)**					
A	1 (07-A1)	-	-	-	-	-	-
	2 (07-A2)	2	2,7	3	3,8	5	3,3
	3 (07-A3)	3	4,1	5	6,3	8	5,2
B	1(07-B1)	-	-	-	-	-	-
	2 (07-B2)	2	2,7	1	1,3	3	2
	3 (07-B3)	1	1,4	-	-	1	0,7
Итого:		74	100,0	79	100,0	153	100,0
Ошибка репрезентативности M±σ		5,3±0,7		6,1±0,7		10.9±1,4	

Больные поступали в клинику в различные сроки после травмы. В день поступления в ОЭМП БНИЦТО, во всех случаях (100%), по абсолютным показаниями в экстренном порядке проведены операции, а затем наблюдались амбулаторно.

При оперативном лечении переломов ключицы применялись два метода остеосинтеза ключицы под местной (раствор новокаина 1% или раствор лидокаина 1%) или под внутривенной анестезией. Необходимо отметить, что при выполнении функционального остеосинтеза мы использовали только местную анестезию.

Больным контрольной группы применялись традиционные способы остеосинтеза ключицы: «Интрамедуллярный остеосинтез спицей d= 2,5 мм и трансоссальными швами». В отличие от предыдущей группы, пациентам основной группы применялись усовершенствованные интрамедуллярные виды фиксации ключицы.

Предмет исследования. Предметом исследования в нашей работе является изучение ближайших и отдаленных результатов оперативного лечения больных с переломами ключиц с использованием шкалы СОИ-1.

А также, включены стандартные методики клинико-инструментальных методов исследования: клиническое исследование, рентген исследование и статическое обработка материала.

По критериям вопросника по 100 - балльной шкале СОИ-1 у пациентов в основной и контрольной группах перед оперативным лечением были получены следующие результаты (табл. 3).

Таблица 3 – Средние показатели по СОИ-1 до оперативного лечения

Группа	Основная	Контрольная
Средний балл	64±1.8 баллов	65,7±1,7 баллов
Minimum - maximum	от 61 до 71	от 63 до 75

Для оценки результатов исследования, а также качества проводимых лечебно-диагностических мероприятий, изучены истории болезней и амбулаторные журналы ОЭМП (n-153) пациентов, собственные карты исследование, данные стат. одела БНИЦТО и отчетные документы национального статического комитета КР.

Все полученные таким образом данные общеклинического исследования использовались для определения тактики предоперационного планирования, а в послеоперационном периоде для оценки результатов лечения. Статистическая обработка результатов производилась с помощью программ SPSS (Statistical Packagefor the Social Sciences). С помощью данной программы были рассчитаны степень достоверности в исследуемых группах по всем 16-ти критериям согласно СОИ-1.

Глава 3. Клинико–биомеханическое обоснование функционального остеосинтеза перелома ключицы их применения. В названии «функциональный» остеосинтез указана цель, а средство - жесткое соединение костных отломков, подразумевается, так как первое без второго быть не может. По нашему мнению, основным требованием к остеосинтезу является его жесткость, а не прочность или стабильность. Под прочностью - понимается способность материала сопротивляться разрушению под действием нагрузки, а под стабильностью - устойчивость или постоянство явления. Под *жесткостью*, понимается способность материала и конструкции сопротивляться остаточной деформации под влиянием внешних усилий.

Математическое моделирование показала, что фиксация отломков ключицы изнутри только одной спицей толщиной d= 2,2 мм, то сила изгиба стабильна только до 60 Н, а превышение силы более 60 Н приводит к деформации места перелома до 28,7 см. В покое на месте перелома действует нагрузка в 67 Н. Стабильность метода фиксации переломов ключицы только одной спицей показывает, что при нагрузке более 60 Н данная конструкция легко деформируется. Поэтому даже при фиксации конечности на косыночной повязке не исключаются послеоперационные осложнения, такие как миграция спицы, диастаз и угловая деформация места перелома.

Комплексная фиксация перелома ключицы по новой методике, обеспечивает устойчивость силы изгиба до 284 Н.

Техника функционального остеосинтеза ключицы. В клинической практике Бишкекского научно–исследовательского центра травматологии и ортопедии разработан и внедрён в клиническую практику методы функционального остеосинтеза ключицы (получены патенты КР № 1754 от 31.07.2015г., КР №1803 от 31.12.2015г.).

Разработтанный нами метод остеосинтеза перелома диафиза ключицы (патент КР №1754 от 31.07.2015 года); положение больного на спине, с приподнятой головой (рис. 1).

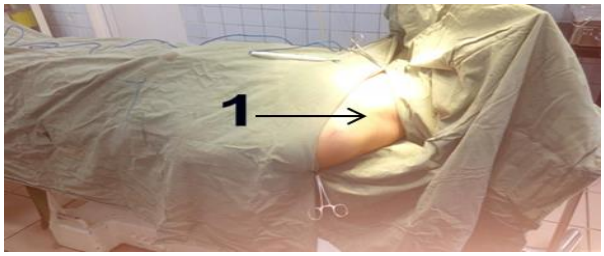

а)

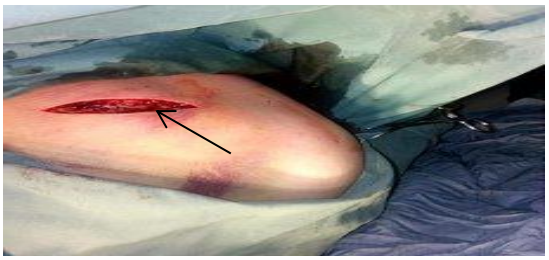

б)

Рис. 1. а – Укладка больного на операционном столе и 1- после обработки операционного поля; б – кожный разрез.

После обработки операционного поля под местной анестезией или внутривенным наркозом, выполняем поперечный кожный разрез, доступ по передней – верхней поверхности ключицы, над местом перелома длиной не более 3-4 см. Через просверленные каналы с помощью серкляжной проволоки проводим лавсановые нити (или другие синтетические хирургические шовные нити), концы которых захватываем на зажимы (рис. 2).

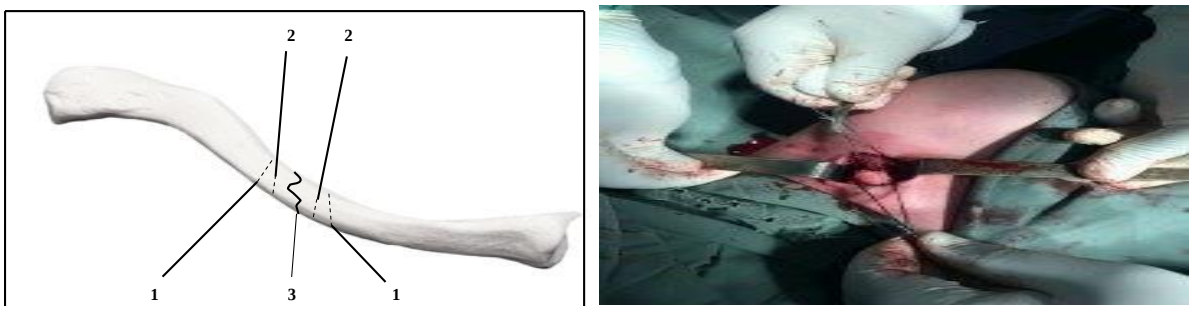

а) б)

Рис. 2. Этапы операции: а – Иллюстрация просверленных каналов (1- горизантальный и 2- вертикальный канал; 3- место перелома); б – лавсановые нити проведенные через горизонтальные каналы в обеих отломках ключицы.

Интромедулярно-ретроградно проводим спицу в дистальный отломок. Затем выполняем репозицию отломков и остеосинтез спицей до прорезывания кортикального слоя проксимального отломка ключицы. Под углом 90^0 градусов загибаем дистальный конец спицы и погружаем в толщу мышечной ткани. В последующем последовательно, сначала вертикально проведенных шовных нитей П - образно и вторым, горизонтально проведенных лавсановых нитей Х - образно завязываем под натяжением (рис. 3).

а) б)

Рис. 3. Этапы операции: а и б – иллюстрация функционального остеосинтеза при переломе диафиза ключицы (1- Х и 2- П - образно завязанные лавсановые нити; 3 - место перелома; 4 - спица).

Рану обильно промываем антисептическими растворами (перекись водорода и фурациллин), контроль на гемостаз. Дренирование подкожной жировой

клетчатки желобоватым выпускником, послойные швы на рану и наложение асептической повязки.

В основном, при несложных переломах можно ограничиться Х-образной фиксацией (рис. 3 - 4), которая максимально обеспечивает жесткую фиксацию отломков ключицы.

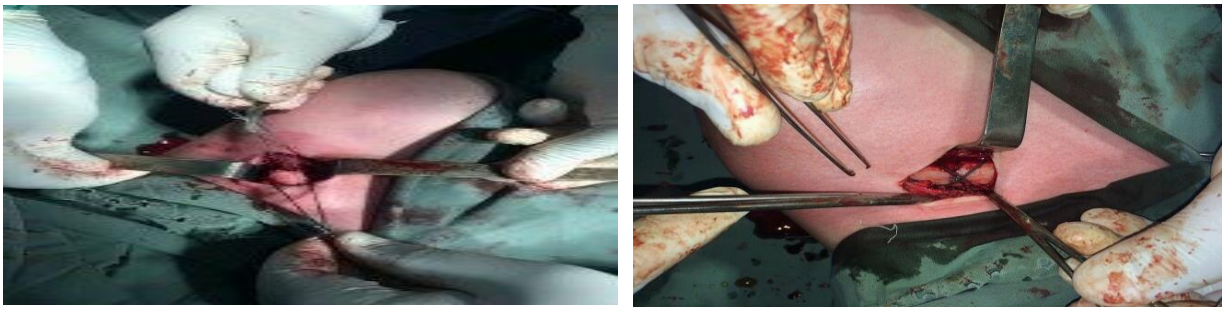

а) б)

Рис. 4. Этапы операции: а и б иллюстрация ФО перелома средней трети ключицы.

При сложных многооскольчатых, неправильно срастающихся переломах целесообразно комбинировать Х- и П- образные способы остеосинтеза.

Техника функционального остеосинтеза при изолированном переломе дистального конца ключицы (патент КР №1803 от 31.12.2015 года) представлена на рисунке 5 – а и б.

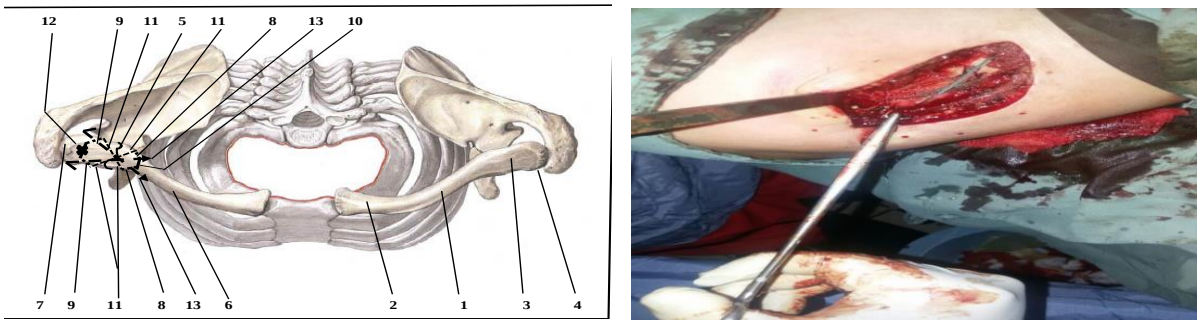

а) б)

Рис. 5. Этапы операции: А и Б иллюстрируется ФО ключицы при изолированном переломе акромиального конца ключицы.

После обработки операционного поля, под местной анестезией или внутривенным наркозом, выполняли поперечный кожный разрез, доступ над дистальным концом ключицы, длиной не более 3 - 4 см. Подкожно-жировую клетчатку рассекали вместе с подкожной мышцей шеи остро, послойно выделяем место перелома и удаляем интерпонированные ткани между

отломками. Отступая на 0,5 - 1 см. от края места перелома, просверливаем тонким сверлом параллельные каналы, защищая сосудисто-нервный пучок, вертикально в косом направлении в двух местах обоих отломков. Затем, при помощи серкуляжной проволоки, сверху вниз через отверстие проксимального отломка проводили П - образно лавсановую нить, после подводили под отломками ключицы Х - образно и выводили на дистальный отломок ключицы через просверленное отверстие. После репозиции отломков, необходимо под натяжением завязать концы лавсаной нити. Далее, по наружному краю дистального отломка ключицы, стараясь не задевать акромиально-ключичный сустав, Х - образно проводили спицы с двух сторон, до прорезывания кортикального слоя проксимального отломка ключицы, затем накладываем послойные швы. Верхнюю конечность, при помощи косыночной повязки, фиксируют не меньше чем на 25 дней. Через 45 – 60 дней спицы удаляют под местной анестезией, малым кожным разрезом.

Сроки временной нетрудоспособности и отдаленные исходы лечения: принятые обозначения; n - число случаев с переломом ключицы (кол-во больничных листов); M±m - средняя величина срока нетрудоспособности и стандартное отклонение или её ошибка. Эти величины в контрольной и основной группах даны в таблице 4.

Таблица 4 - Сроки временной нетрудоспособности больных с переломами ключицы основной (n = 74) и контрольной групп (n = 79) в зависимости от характера повреждения

Характер повреждения	Число случаев, «n»	Средние сроки нетрудоспособности в днях, основной группы M1± m1	Число случаев, «n»	Средние сроки нетрудоспособности в днях, контрольной группы M2± m2	P степень достоверности
Поперечный	14	24,2±1,48	12	37,3±1,57	< 0,01
Косой	9	24,8±1,23	15	39,0±1,20	< 0,01
Оскольчатый	51	23,2±0,72	52	41,3±0,72	< 0,001

То есть сроки нетрудоспособности контрольной группе были достоверно выше, чем сроки нетрудоспособности больных основной группы.

Основная цель наших методов лечения переломов ключицы была направлена на сокращение реабилитационных дней с ранним восстановлением трудоспособности пациента и снижение количеств послеоперационных осложнений. В среднем срок временной нетрудоспособности больных основной группы был достоверно короче, чем у пациентов контрольной группы.

Глава 4. Оценка результатов хирургического лечения переломов ключицы основной и контрольной группы. В сроки от 3 до 6 месяцев нами были пролечены 153 пациента (100%), а именно собирались ближайшие результаты лечения. В ОЭМП БНИЦТО, при плановом контрольном посещении, проводили осмотр больных в амбулаторных условиях. Во время осмотра заполняли амбулаторные карты, используя 100-балльную шкалу СОИ-1 вопросника для больных обеих групп. Данные осмотра позволили нам выявить и систематизировать возникшие проблемы диагностики и выбора метода для фиксации ключицы. Данные истории болезни (основные и индивидуальные) и амбулаторного журнала дублируются в амбулаторной карте обследования больного через 3 и 6 месяцев, прошедших после операции. Общие и индивидуальные данные, характерные для обследованных пациентов обеих групп, основной и контрольной, приведены в таблице 4.

В основной группе у 74 (48,4%), а в контрольной у 79 (51,6%) пациентов были изучены ближайшие результаты через 3 месяцев (табл.).
В основной группе средние показатели суммы баллов по СОИ-1 через 3 месяца составили 87,2± 4,2 баллов, разброс составил от 67 до 91 баллов.

Таблица 5 - Результаты лечения контрольной и основной групп через 3 месяца после операции (СОИ-1)

Результаты по СОИ-1	Основная группа		Контрольная группа	
	абс.ч.	%	абс.ч.	%
От 85 до 100 баллов	69	93,2	43	54,4
От 71 до 85 баллов	4	5,4	29	36,7
Ниже 71 баллов	1	1,4	7	8.9
Всего	74	100,0	55	100,0
Ошибка репрезентативности M±σ	24,6±38,4		26,3±18,1	

Тогда как в контрольной группе средний балл составил 79,7±4,9 а показатели колебались в пределах от 61 до 89 баллов (табл. 5).

Исходя из результатов данной таблицы мы можем наглядно определить разниц баллов в процентах основной и контрольной групп; от 85 до 100 баллов - 38.8 %, от 71 до 85 баллов - 31% и ниже 71 баллов - 7,5%.

Отдалённые результаты изучены у - 138 (90.1%) пациентов, в период с трех по шестой месяц после операции. Это можно объяснить такими причинами как: миграция населения, проживание в отдаленных районах, потеря связи с клиникой и др. В основной группе у 67 (48,5%), а в контрольной у 71 (51,5%) пациентов были изучены отдалённые результаты через 6 месяцев (табл. 6).

В основной группе средние показатели суммы баллов по СОИ-1 составили 95,6± 0,9 баллов, разброс составил от 71 до 98 баллов. Тогда как в контрольной группе средний балл составил 85,4±8,3 а показатели колебались в пределах от 67 до 92 баллов.

Таблица 6 - Результаты лечения контрольной и основной групп через 6 месяца после операции (СОИ-1)

Результаты по СОИ-1	Основная группа		Контрольная группа	
	абс.ч.	%	абс.ч.	%
От 85 до 100 баллов	62	92,5	35	49,3
От 71 до 85 баллов	4	6	29	40,8
Ниже 71 баллов	1	1,5	7	9,9
Всего	67	100,0	71	100,0
Ошибка репрезентативности M±σ	22,3±34,4		33,3±20,7	

Исходя из результатов данной таблицы, мы можем наглядно определить разниц баллов в процентах основной и контрольной группы; от 85 до 100 баллов - 43.2%, от 71 до 85 баллов - 34,8% и ниже 71 баллов - 8,4%.

Сравнительная оценка ближайших, отдаленных результатов традиционного и по новой методике остеосинтеза перелома ключицы показали преимущество последнего, что позволило значительно снизить частоту осложнения и улучшить результаты лечения на 40% (СОИ-1).

Значительная разница показателей основной и контрольной группы свидетельствуют об эффективности и адекватности применения новых методов, предложенных нами для остеосинтеза переломов ключицы.

Безусловными недостатками внутрикостного остеосинтеза только одной спицей является осевая и ротационная нестабильность системы «кость - имплантат». При изучении отдаленных результатов этого метода лечения из 79 оперированных больных контрольной группы у 23 (29,1%) отмечалась замедленная консолидация перелома, а у 2 (2,5%) было установлено не сращение с формированием ложного сустава из-за диастаза и миграции спицы.

В обеих группах были случаи осложнений воспалительного характера в области послеоперационных ран, которые удалось купировать с помощью применения антибиотиков, а также местного лечения (перевязки, местное обкалывание раствором антибиотиков). Причем купирование произошло на ранних стадиях.

У пациентов контрольной группы эффективность традиционного остеосинтеза, оказалась достаточно низкая, так как в результате выбора метода хирургического лечения не были учтены анатомические особенности ключицы, а также характер повреждения и особенности локализации травмы.

И кроме того в отличие от контрольной группы в основной группе не наблюдалось исходов в виде ложного сустава или не сращения отломков ключицы.

Важность проблем в лечении переломов ключицы, рост удельного веса этой группы больных и высокий процент послеоперационных осложнений явилось основанием для выполнения данного исследования.

Разработка эффективного метода фиксации при переломах ключицы позволила улучшить результаты их лечения.

ВЫВОДЫ:

1. Произведена систематизация переломов ключицы в соответствии с универсальной классификации по AO/ASIF и при этом установлено: перелом в диафизарном ключицы составили 87,6%, в дистальном – 11,1% и в проксимальном - 1,3%.

2. Разработанный и внедренный в клиническую практику математически рассчитанный и биомеханически обоснованный

функциональный остеосинтез переломов ключицы позволяет учитывать разность действующих сил на место перелома и максимально сохраняет анатомию ключицы, жестко и стабильно фиксирует отломки, исключает миграцию спицы, угловую деформацию регенерата, тем самым имеет значительные преимущества по сравнению с традиционной методикой.

3. Сравнительная оценка ближайших, отдаленных результатов традиционного и по новой методике остеосинтеза перелома ключицы показали преимущество последнего, что позволило значительно снизить частоту осложнения и улучшить результаты лечения на 40% (СОИ-1).

4. Применение разработанной методики позволяет выполнить точную репозицию отломков, свести к минимуму осложнения (миграция спицы, формирование ложных суставов, вторичные смещения и воспалительные процессы). Высокая стабильность остеосинтеза создает возможность отказаться от длительной иммобилизации конечности и начать, как можно раньше проводить различные реабилитационные мероприятия, направленные на быструю регенерацию кости в зоне перелома, а это ведет в свою очередь к сокращению сроков лечения.

ПРАКТИЧЕСКИЕ РЕКОМЕНДАЦИИ:

1. При выборе способа интрамедуллярного остеосинтеза ключицы необходимо учитывать ее анатомические и биомеханические особенности, тип перелома и место его локализации, согласно универсальной классификации переломов AO/ASIF.

2. Предложенные новые функциональные методы мало инвазивны, малотравматичны, осуществляются под местной анестезией, технически просты при выполнении и являются оптимальным методом выбора для практикующего травматолога или хирурга.

3. С первого дня после операции, нами рекомендовано движения пальцами рук поврежденной конечности, с применением сгибание-разгибание в лучезапястном и локтевом суставе, затем должны проводить пронацию-супинацию предплечья, а также отведение конечности, при наклоне на 25 градусов, в плечевом суставе в ту сторону, где находится поврежденная ключица. В первые дни упражнения требуется участие врача ЛФК, потом увеличивается степень отведения плеча, но не более 90º. Только после снятия швов разрешается активные движения в плечевом суставе и движения рукой на более чем 90 градусов.

СПИСОК ОПУБЛИКОВАННЫХ РАБОТ ПО ТЕМЕ ДИССЕРТАЦИИ:

1. Жунусов, Б. Ж. Ошибки и осложнения остеосинтеза ключицы [Текст] / Б. С. Анаркулов, А. Ж. Тайланов // Травматология и ортопедия в России: традиции и инновации – Саратов, 2015. – С. 7-10. Режим доступа: https: //elibrary.ru/item.asp?id=25026497.

2. Жунусов, Б. Ж. Способ остеосинтеза ключицы [Текст] / С. А. Джумабеков, Б. С. Анаркулов, Б. Ж. Жунусов // Интеллектуальная собственность. – Бишкек, 2015. – № 7. – С. 8-9. Режим доступа: https: //drive.google.com/file/d/1WXGD31gtAxsjYYmxI35uBpzVIq6JbQi7/view.

3. Жунусов, Б. Ж. Функциональный остеосинтез переломов акромиального конца ключицы / Б. Ж. Жунусов, Б. С. Анаркулов // Вестник КГМА. – Бишкек, 2016. – №1. – С. 88-90. Режим доступа: https: //elibrary.ru/item.asp?id=26020253.

4. Жунусов, Б. Ж. Способ остеосинтеза при изолированном переломе акромиального конца ключицы [Текст] / С. А. Джумабеков, Б. С. Анаркулов, Б. Ж. Жунусов // Интеллектуальная собственность. – Бишкек, 2015. – № 12. – С. 7-8. Режим доступа: https: //drive.google.com/file/d/1-3u6NnemNwa5aISQHKTDlEssHafp6ERM/view.

5. Жунусов, Б. Ж. Критерий оценки результатов оперативного лечения переломов ключицы по новой методике / Б. С. Анаркулов, Тайланов А. Ж., Жунусов Б. Ж. // Вестник Авиценны. – Душанбе, 2016 – №1 – С. 30-34. Режим доступа: https: //elibrary.ru/item.asp?id=26737546.

6. Жунусов, Б. Ж. Преимущества функционального остеосинтеза переломов диафиза и переломо-вывиха акромиального конца ключицы / С. А. Джумабеков, Б. С. Анаркулов, Б. Ж. Жунусов // Вестник КГМА. – Бишкек, 2016. – №2. – С. 107-109. Режим доступа: https: //elibrary.ru/item.asp?id=26203879.

7. Жунусов, Б. Ж. // Хирургическое лечение диафизарных переломов и переломо-выихов акромиального конца ключицы / Б. Ж. Жунусов // Травматология и ортопедия в России: традиции и инновации. – Саратов, 2016. – С. 130-132. Режим доступа: https: //elibrary.ru/item.asp?id=26217295.

8. Жунусов, Б. Ж. Компрессионный остеосинтез переломов ключицы / Б. С. Анаркулов, А. Ж. Тайланов, Б. Ж. Жунусов // «Достижения науки и образования». – Саратов, 2016. – №7 (8). – С. 86-90. Режим доступа: https: //elibrary.ru/item.asp?id=26453791.

9. Жунусов, Б. Ж., Анализ травм переломов ключицы в Жалал-Абадской области / С. А. Джумабеков, А. Ж. Тайланов, Б. Ж. Жунусов //

Вестник КГМА. – Бишкек, 2016. – № 4. С. 77-80. Режим доступа: https: //elibrary.ru/item.asp?id=27514049.

10. Жунусов, Б. Ж. Угол атаки при остеосинтезе ключицы / Б. С. Анаркулов, Б. Ж. Жунусов, Т. Б. Сарымсаков // Технологические инновации в травматологии, ортопедии и нейрохирургии: Интеграция науки и практики. – Саратов, 2017. – С. 5-7. Режим доступа: https: //elibrary.ru/item.asp?id=29709433.

Жунусов Бекназар Жалалбековичтин 14.01.15 – травматология жана ортопедия адистиги боюнча медицина илимдеринин кандидаты окумуштуулук даражасын изденүү үчүн жазылган «Акыректи функционалдык остесинтездөө» темасындагы диссертациялык ишинин кыскача

КОРУТУНДУСУ

Негизги сөздөр: акырек, сынык, остеосинтез.

Изилдөө объектиси. Бишкек илимий–изилдөө борборунун медициналык ыкчам жардам бөлүмүндө акырек сыныгы менен операция болгон 153 бейтап амбулатордук дарылоодон өткөн. Бейтаптар эки топко бөлүнгөн: негизги - 74 (48,4 %) жана контролдук - 79 (51,6 %). Контролдук топтогу бейтаптарга акыректи дарылоонун салттуу ыкмалары: «Трансоссалдык тигиштер жана d = 2,5 мм шиш менен интрамедуллярдык остеосинтездөө» колдонулган. Жогорудагы топко салыштырмалуу негизги топко акыректи бекитүүдө, жакшыртылган интрамедуллярдык түрлөрү колдонулган

Изилдөөнүн максаты. Мурун белгилүү болгон остеосинтез ыкмаларын жакшыртуу жана жаңы ыкмаларды иштеп чыгуу менен хирургиялык дарылоонун жыйынтыктарын жакшыртуу.

Изилдөө ыкмалары: рентгенологиялык, клиникалык жана статистикалык.

Изилдөөнүн жыйынтыктары жана илимий жаңылыктары. Жалгыз гана спица менен акырек сыныгын катыруу, салттуу ыкманын туруксуздулугун көрсөттү, себеби 60 Н дон жогору күч аракеттениши түзүлүштүн женил ийилүүсүнө алып келген. Көбүнчө, сөөк бөлүктөрүнүн кысылуусунун жоктугу, сөөк аралык диастазына жана акыректин бурчтук ийилүүсүнө алып келет. Сөөк бөлүктөрүнүн аралык кысылуусунун жоктугунан, көпчүлүк учурларда сыныктар ортосунда диастаз калат, ал консолидациялоо мөөнөтүнүн узарышына же жалган муундун калыптанышына алып барат. Айрым учурларда шиштин жылышып кетүүсү

тери катмарынын тешилишине алып келет, ал андан ары жалган муундун өөрчүшүнө же инфекция кирсе остеомиелитке чалдыктырат. Биз иштеп чыккан катуу жана туруктуу остеосинтез ыкмасы колдонуу менен, сөөк бөлүктөрүнүн аралыгындагы туруктуу кысылуусун камсыздап, бейтаптардын физикалык эрте калыбына келүүсүн шарттайт.

Акырек сынынын остеосинтездөө ыкмалары иштеп чыгарылган жана клиникалык тажрыйбага киргизилген (КР №1754, 31.07.2015-ж., КР №1803, 31.12.2015-ж. патенттери берилген).

Сунуштамалар жана алардын колдонулушу. Акыректи остеосинтездөөнүн интрамедуллярдык ыкмасын тандоодо анын анатомиялык жана биомеханикалык өзгөчөлүктөрүн, сыныктын түрүн жана анын чектелген жерин эске алуу талапка туура келет. Сунушталган функционалдык жаңы ыкмалар кичине инвазивдүү, аз жаракаттуу, жергиликтүү анестезиялоо алдында жүргүзүлөт, техникалык жактан жөнөкөй жана тажрыйбалык травматологго же хирургга тандоонун оптималдуу ыкмасы болуп саналат.

***Колдонуу чөйрөсү*:** саламаттык сактоо, травматология жана ортопедия.

РЕЗЮМЕ

диссертации Жунусова Бекназара Жалалбековича на тему: «Функциональный остеосинтез ключицы», на соискание ученой степени кандидата медицинских наук по специальности 14.01.15 – травматология и ортопедия

Ключевые слова: ключица, перелом, остеосинтез.

Объект исследования. 153 пациента с переломами ключиц находились после операции на амбулаторном лечении в отделении экстренной медицинской помощи Бишкекского научно-исследовательского центра травматологии и ортопедии (БНИЦТО). Больные поделены на две группы: основная - 74 (48,4 %), контрольная - 79 (51,6 %) больных. Больным контрольной группы применялись традиционные способы остеосинтеза ключицы: «Интрамедуллярный остеосинтез спицей d= 2,5 мм и трансоссальными швами». В отличие от предыдущей группы, пациентам основной группы применялись усовершенствованные нами интрамедуллярные виды фиксации ключицы.

Цель исследования. Улучшение результатов хирургического лечения переломов ключицы за счет разработки новых и усовершенствование ранее известных методов остеосинтеза.

Методы исследования: рентгенологические, клинические и статистические.

Полученные результаты и их новизна. Нестабильность традиционного метода при фиксации переломов ключицы только одной спицей показывает, что при нагрузке более 60 Н данное конструкция легко деформируется. Из за отсутствии межфрагментарной компрессии, чаще остается диастаз между отломками который приводит к удлинению сроков консалидации или к развитию ложного сустава. Нередко наблюдается миграция спицы и прорезывание кожного покрова на стороне акромиального конца ключицы, которое в последуюшем так же приводит к развитию ложного сустава или остеомиелита при заносе инфекции. Чтобы между отломками создавалась постоянная динамическая компрессия, которая позволит начать раннюю физическую реабилитацию больных, была использована жесткая и стабильная фиксация отломков ключицы по разработанной нами методике.

Разработан и внедрён в клиническую практику методы остеосинтеза перелома ключицы (получены патенты Кыргызской республики (КР) №1754 от 31.07.2015г., КР №1803 от 31.12.2015г.).

Рекомендации и их использованию. При выборе остеосинтеза ключицы необходимо учитывать ее анатомические и биомеханические особенности, тип перелома и место его локализации. Предложенные новые функциональные методы мало инвазивны, малотравматичны, осуществляются под местной анестезией, технически просты при выполнении и являются оптимальным методом выбора для практикующего травматолога или хирурга.

***Область применения*:** здравоохранение, травматология и ортопедия.

SUMMARY

of the thesis of Zhunusov Beknazar Jalalbekovich on the theme: «Functional osteosynthesis of the clavicle», for the degree of candidate of medical sciences in speciality 14.01.15 – traumatology and orthopedics.

Key words: clavicle, fracture, osteosynthesis.

Subject of research. 153 patients with fractures of the clavicle, who were on outpatient treatment in the Bishkek Research Center of Traumatology and Orthopedics. Patients were divided into two groups: the main group - 74 (48.4 %), control group - 79 (51.6 %) patients. Patients of the control group used traditional methods of clavicle osteosynthesis: «Intramedullary osteosynthesis with d=2.5 mm

spoke and transossal sutures». In contrast to the previous group, patients of the main group used improved intramedullary types of clavicle fixation.

Work objective. Improving the results of surgical treatment of clavicle fractures through the development of new and improvement of previously known methods of osteosynthesis.

Research methods: radiological, clinical and statistical.

The results and their novelty. The instability of the traditional method when fixing fractures of the clavicle with only one spoke shows that with a load of more than 60 N, this design is easily deformed. Due to the absence of interfragmental compression, diastasis between the fragments often remains, which leads to lengthening of the period of consolidation or to the development of a false joint. Often there is a migration of the spoke, which causes severe pain and eruption of the skin on the side of the acromial end of the clavicle, which in the following also leads to the development of a false joint or osteomyelitis with the introduction of infection. In order to create a constant dynamic compression between the fragments, which will allow to start early physical rehabilitation of patients, a rigid and stable fixation of the clavicle fragments according to the method developed by us was used.

The methods of osteosynthesis of a clavicle fracture were developed and introduced into clinical practice (obtained patents of the Kyrgyz Republic (KR) №1754 from 31.07.2015, KR №1803 from 31.12.2015) have been obtained.

Recommendations for their use. When choosing osteosynthesis of the clavicle, it is necessary to take into account its anatomical and biomechanical features, the type of fracture and the place of its localization. The proposed new functional methods are less invasive, less traumatic, carried out under local anesthesia, technically simple to perform and are the best method of choice for a practicing traumatologist or surgeon.

***Scope of application*:** health care, traumatology and orthopedics.