КЫРГЫЗ РЕСПУБЛИКАСЫНЫН САЛАМАТТЫК САКТОО МИНИСТРЛИГИ
И. К. АХУНБАЕВ атындагы КЫРГЫЗ МАМЛЕКЕТТИК МЕДИЦИНАЛЫК АКАДЕМИЯ

КЫРГЫЗ РЕСПУБЛИКАСЫНЫН БИЛИМ БЕРҮҮ ЖАНА ИЛИМ МИНИСТРЛИГИ
РОССИЯ ФЕДЕРАЦИЯСЫНЫН БИЛИМ БЕРҮҮ БОЮНЧА ФЕДЕРАЛДЫК АГЕНСТВОСУ
Б. Н. ЕЛЬЦИН атындагы КЫРГЫЗ – ОРУС СЛАВЯН УНИВЕРСИТЕТИНИН ЖКБ МБМ

Диссертациялык кеңеш Д.14.16.535

Кол жазма укугунда
УДК 616.314.8-089.87:615.462

ТОКТОМБАЕВ МЕДЕР АМАНТУРОВИЧ

РЕТЕНЦИЯ ДИСТОПИЯ ИШ АРАКЕТТЕРИ ЖҮРГҮЗҮЛГӨН АСТЫҢКЫ ҮЧҮНЧҮ АЗУУЛАРДЫ ЖУЛУУДА ОСТЕОИНДУКТИВДИК МАТЕРИАЛДАРДЫ КОЛДОНУУНУН КЛИНИКО-МОРФОЛОГИЯЛЫК НЕГИЗДЕРИ

14.01.14-стоматология

медицина илимдеринин кандидаты окумуштуулук даражасын изденип алууга арналган диссертациясынын автореферати

БИШКЕК –2018

Эмгек Кыргыз мамлекеттик кадларды кайра даярдоо жана квалификациясын жогорулатуу медициналык институутунун стоматология жана бет-жаак хирургия кафедрасында аткарылды

Илимий жетекчи: **Юлдашев Ильшат Мухитдинович**
медицина илимдеринин доктору, профессор

Расмий оппоненттери: **Супиев Турган Курбанович**
медицина илимдеринин доктору, профессор

Ешиев Абдыракман Молдалиевич
медицина илимдеринин доктору, профессор

Жетекчи (оппоненттик кылуучу) уюм: Абуали Ибни Сино атындагы Таджикстан Мамлекеттик медициналык университети (Таджикстан Республикасы, Душанбе ш., Рудаки көч, 139).

И.А. Ахунбаев атындагы Кыргыз мамлекттик медициналык академиясындагы жана Б.Н. Ельцин атындагы Кыргыз - Орус славян университетинин Д.14.16.535 диссертациялык кеңешинин **29.06.2018 ж. саат 14.00** отурумунда корголот, дареги: 720020, Кыргыз Республикасы, Бишкек ш., Ахунбаев к., 92.

Диссертация менен Бишкек ш. И.К.Ахунбаев к. 92 дарегинде жайгашкан И.К.Ахунбаев атындагы Кыргыз мамлекеттик медициналык академиянын китепканасынан жана Бишкек ш. Киев к. 44 дарегинде жайгашкан Б.Н.Ельцин атындагы Кыргыз – Орус славян университетинин китепканасынан таанышууга болот (http: www.kgma.kg).

Автореферат таркатылды: « _____ » _____ 2018 ж.

Диссертациялык кеңештин
илимий катчысы,
м.и.к., доцент **А.Р.Цой**

ИШТИН ЖАЛПЫ МУНӨЗДӨМӨСҮ

Дисертациянын темасынын актуалдуулугу. Астыңкы үчүнчү азуунун чыгуу кыйынчылыгынын этиологиясы, патогенези жана аны дарылоо маселелери актуалдуу бойдон калууда. Азыркы учурда астыңкы үчүнчү азуулардын чыгуусунун жана калыптануусунун аномалиясы менен шартталган татаалдануунга дуушар болгон пациенттердин санынын көптүгүнөн улам хирургиялык стоматологияда жана бет-жаак хирургиясында заманбап, патогенетикалык жактан негизделген дарт аныктоо жана дарылоо ыкмаларын колдонуу менен мындан ары изилдөөлөрдү талап кылган бир катар багыттар аныкталды. Белгилүү болгондой, ретенция жана дистопия иш аракеттери жүргүзүлгөн астыңкы үчүнчү азуулар ретромолярдык тармактын жана жакын жайгашкан анатомиялык мейкиндиктердин сезгенүү процесстеринин өөрчүүсүн аныктайт [S. R. Atkinson 1950, Т. Г. Робустова, 2000 Н. Г. Коротких ж. б., 2004; А. Р. Андреищев ж. б., 2007; Б.А.Бакиев, 2012 E. A. Al-Moraissi ж. б., 2016].

Акыркы жылдардагы изилдөөлөргө ылайык, ретенция жана дистопия иш аракеттери жүргүзүлгөн астыңкы үчүнчү азууларды дарылоо ыкмалары маселелери боюнча практикалык врачтардын кайчы пикирлери, ошондой эле, ретромолярдык тармактын түзүлүшүнүн анатомиялык – топографиялык өзгөчөлүктөрү – стоматологиялык жардам сапатынын төмөндөөсүнө жана сезгенүү мүнөзүнүн татаалдануусунун өөрчүүсүнө алып келе тургандыгы аныкталды. Ар кайсы авторлордун маалыматтарына таянсак, тиштердин кечигип чыгуусунун себептери так аныкталган эмес, мындай көрүнүштөр көбүнэсе зат алмашуу процесстерине - витаминдердин жетишсиздигине жана эндокриндик бузулууларга байланыштуу деген пикирлер арбын [О. И. Арсенина, 2016; Е. А. Авдеева ж. б., 2013; Y. Findik ж. б., 2015; G. Juodzbalys ж. б., 2013]. Авторлор филогенетикалык факторлорго өзгөчө маани беришет, аны менен катар, ретромолярдык тармактагы орундун жетишсиздиги филогенез процессинде астыңкы жаактын редукциялануусу жана ошондой эле онтогенез процессинде анын толук өөрчүбөй калуусу менен түшүндүрүлөт [В. М. Безруков ж. б., 2002; Г. А. Васильченко, 2012; Е. С. Гордина, 2013].

Ретенцияланган акыл азуу сезгенүү процессинин, невралгиянын же невриттин булагы болуп калуусу мүмкүн [J. Pietrovsky ж. б., 1967; М. Б. Морозов, 2011; A. Borgonovo ж. б., 2012; E. Nguyen ж. б., 2014; S. Mukherjee. 2016]. Тиш туура эмес жайгашкан учурда жана альвеолярдык бөлүгүндө орун жетишсиз болгон учурда, тамырынын жүрүшү боюнча жана тиштин моюнчасындагы сөөк тканынын татаалданган деструкциясына кабылганда, ошондой эле, ортодонтикалык көрсөткүртөрү боюнча ооруган тишти жулуу - алдын алуу иш чаралары болуп саналбасстан, врачтык тактика менен туура деп табылган иш чара болуп саналат [И. В. Фомичев ж. б., 2014; А. Е. Дружинин ж. б., 2013; J.C. Boughner, 2013; J. Cunha-Cruz. 2014; K. Almpani ж. б., 2016]. Астыңкы үчүнчү

азууга карата мындай операциялар тишти ал жайгашкан сөөк тканынын көлөмү боюнча маанилүү тилкесинен бошотууга туура келгендиктен бир топ кыйынчылыкты туудурат. Мындай операциядан кийин сөөк жаратынын сакаюусу альвеолит, көп учурда жаактын остеомиелит дарты менен татаалданат [О. Н. Болонкин, 2012; А. Е. Дружинин, 2015; Н. И. Лобанова ж. б., 2015; А. М. Ешиев ж. б., 2016, H. Arakji ж. б., 2016]. Бир катар авторлордун пикири боюнча төмөнкү акыл азууларынын чыгуусунун 55-75 % учурларында язвалык гингивит, перикоронарит, ошондой эле, катуу кармаган ириңдүү периостит жана жаакка жакын флегмон сыяктуу ар түрдүү татаалдануулардын келип чыгуусу менен коштолот [Е. А. Магид, 1963; Б. А. Бакиев, 2011; Z. Malkawi ж. б., 2013; R.W. de Carvalho ж. б., 2014; Q. Jiang ж. б., 2015].

Заманбап адабияттарда берилген маалыматтарга караганда ар түрдүү остеоплактикалык материалдарды пайдалануу тууралуу маселеге карата хирургдардын мамилеси бирдей эмес. Бул материалдарды колдонуу тармагы - үчүнчү азууну жулгандан кийин сөөктүн кемтигин толтуруу жана ошондой эле, остео алмаштыруучу операциялар болуп саналат. Күнүмдүк практикада айрым врачтар сөөк кемтигин толтуруу үчүн ар түрдүү биоматериалдардын кошундуларын (коллаген болпокторун (губка) «Гидроксипол» бүртүкчөлөрүн, «Коллапол», «Остеопласт-К» тосмолорун,) жана бактериаларга каршы каражаттарды пайдаланышса, кээ бирөөлөрү уюган кандын астындагы жарат менен иш алып баруу же йод түрүндөгү турунда ыкмасын карманышат. Жаратты инфекциялардан коргоо ыкмалары тууралуу, ошондой эле, сөөктүн кемтигин тарытууда былжыр челдин сакаюу процессин оптималдаштыруу фактору катары биологиялык тигүү мембраналарын пайдалануу зарылдыгы тууралуу маселе талаштуу бойдон [М. Н. Белозеров, 2004; И. Р. Ганжа ж. б., 2006; Р. А. Бодрова ж. б., 2006; Л. А. Дмитриева ж. б., 2007; G. J. Huang ж. б., 2014].

Ушуга байланыштуу остео калыбына келтирүүчү каражаттардын, ошондой эле, ретенция дистопия иш аракеттери жүргүзүлгөн астыңкы үчүнчү азууну жулгандан кийин сөөктүн кемтигин толтурууда биологиялык тигүү мембраналарынын натыйжалуулугун аныктоо боюнча клинико-морфологиялык изилдөө жүргүзүү хирургиялык жардамды жакшыртуунун жана бейтаптардын реабилитация мезгилинин узактыгын кыскартуунун актуалдуу ыкмалары болуп саналат.

Диссертациянын темасынын илимий мекемелер тарабынан жүргүзүлүүчү ири илимий программалар, негизги илимий – изилдөө иштери менен байланышы. Эмгек Кыргыз мамлекеттик кадларды кайра даярдоо жана квалификациясын жогорулатуу медициналык институтунун илимий изилдөө планына ылайык аткарылды жана “Кыргыз Республикасынын калкынын медициналык жардамды керектөөсүн алдын ала болжоо жана пландоо процессинин мониторинги” (Мамлекеттик каттоо № 0005884) комплекстүү

илимий - изилдөө ишинин бир бөлүгү, ошондой эле, Кыргыз Республикасынын Билим берүү жана илим министрлигинин “Астыңкы акыл азууларынын чыгуу кыйынчылыгын дарылоо жыйынтыктарын жакшыртуу” гранты (Мамлекеттик каттоо № 0005826) боюча аткарылды.

Изилдөөнүн максаты: Остеоиндуктивдик материалдарды колдонуунун негизинде астыңкы үчүнчү азуунун чыгуу кыйынчылыгын дарылоонун ыкмаларын жана жыйынтыктарын оптималдаштыруу.

Изилдөө милдеттери:

1. КР Саламаттык сактоо министрлигинин Улуттук госпиалынын чоңдордун бет-жаак хирургиясы бөлүмүнүн материалдык архивине (дарт баяндарына) жана клинико-социалдык изилдөөнүн анкеталык маалыматтарына ретроспективдүү анализ жүргүзүү.
2. Ретенция дистопия иш аракеттери жүргүзүлгөн астыңкы үчүнчү азуунун клинико – диагностикалык өзгөчөлүгүн иликтөөнүн негизинде пациенттерди дарылоо ыкмасын тандоого таасир этүүчү маанилүү факторлорду аныктоо.
3. Остеопластикалык материалдарды пайдалануу менен ретенция дистопия иш чаралары жүргүзүлгөн астыңкы үчүнчү азууну жулууда сөөк пластикасынын жакшыртылган ыкмасыын иштеп чыгуу.
4. Остеопластикалык материалдарды пайдаланууда ретенция дистопия иш аракеттери жүргүзүлгөн астыңкы үчүнчү азуусу бар пациенттерди хирургиялык дарылоодо операциядан кийинки татаалдануунун байкалгандыгын баалоо жана сөөк пластикасы ыкмасын натыйжалуу үйрөнүү.

Алынган натыйжалардын илимий жаңылыктары:

1. Кыргыз Республикасында алгачкы жолу аталган патологиянын жыштыгы жана таралуусу боюнча КР Саламаттык сактоо министрлигинин Улуттук госпиталынын бет-жаак хирургиясы бөлүмүнүн архивдик материалдарына жана клинико-социалдык изилдөөнүн анкеталык маалыматтарына анализ жүргүзүлгөн.
2. Остеопластикалык материалдарды пайдалануу менен астыңкы үчүнчү азуунун чыгуу кыйынчылыгын оперативдүү дарылоо ыкмалары иликтенди.
3. Остеопластикалык материалдарды пайдаланууда ретенция дистопия иш аракеттери жүргүзүлгөн астыңкы үчүнчү азууну жулууда сөөк пластикасынын жаңы жакшыртылган ыкмалары иштелип чыкты жана алынган жыйынтыктардын негизинде врачтар үчүн практикалык колдонмо иштелип чыкты (КР 24.10.2016-ж. №2023 патенти “Туура эмес жана жаактын өсүп чыгышы токтоп калган астыңкы акыл азууну жулуп салгандан кийин пластикалоо ыкмасы”).
4. Кийлигишүүнүн убактысын оптималдаштырууда балдардын жана чоңдордун астыңкы үчүнчү азууларын жана анын негиздерин жулууга көрсөткүчтөр иштелип чыкты жана илимий жактан негизделди.

Алынган жыйынтыктардын практикалык маанилүүлүгү:

1. Остеопластикалык материалдарды колдонуу менен ретенция дистопия иш аракеттери жүргүзүлгөн астыңкы үчүнчү азууларды хирургиялык дарылоонун иштелип чыккан жана жайылтылган ыкмасы Кыргыз Республикасынын хирургиялык стоматология клиникаларында практика түрүндө колдонуу үчүн сунушталат.

2. Тишти жулуунун оптималдуу мөөнөтү, астыңкы үчүнчү азууларды жулгандан соң операциядан кийинки жараттын сакаюусун оптималдаштыруу үчүн остеопластикалык материалдарды колдонуу боюнча практикалык сунуштамалар стоматологиялык оорулардын алдын алууда жана аларды дарылоодо эске алынууга тийиш.

3. Астыңкы үчүнчү азуулардын чыгуу кыйынчылыгын аныктоо жана аларды хирургиялык дарылоо маселелери И. К. Ахунбаев атындагы Кыргыз мамлекеттик медициналык академиянын, Б. Н. Ельцин атындагы Кыргыз – Орус славян университетинин 4-5-курсунун студенттеринин жана клиникалык ординаторлорунун окуу процессине жайылтылган, диссертациянын негизги жобосу “Бет-жаак тармагынын сезгенүү процесстери. Этиологиясы, патогенези, клиникасы, дартты аныктоо, дарылоо, алдын алуу жана реабилитациялоо.” темасы боюнча практикалык сабактарда жана лекцияларда чагылдырылат.

4. Астыңкы үчүнчү азуулардын чыгуу кыйынчылыгын жана анын татаалдануларын аныктоо, аны дарылоо ыкмалары КР ССМдин УГнын бет-жаак хирургиясы бөлүмүнө жайылтылган.

Алынган жыйынтыктардын экономикалык мааниси: астыңкы үчүнчү азуунун чыгуу кыйынчылыгына дуушар болгон бейтаптардын дартын өз убагында аныктоонун жана дарылоонун эсебинен жүргүзүлгөн изилдөөлөрдүн жыйынтыктарын пайдалануда медико – социалдык натыйжалуулукту алуу мүмкүндүгү.

Коргоого киргизилген диссертациянын негизги жоболору.

1. Кыргыз Республикасынын Саламаттык сактоо министрлигиинин Улуттук госпиталынын бет-жаак хирургиясы бөлүмүнүн материалдары боюнча астыңкы үчүнчү азуунун чыгуу кыйынчылыгын аныктоо жана хирургиялык дарылоо принциптеринин таралуусу тууралуу маалыматтар.

2. «Стимул-ОСС» остеопластикалык материалын жана тромбоциттер менен байытылган аутоплазманы колдонуу аркылуу сөөк пластикасы ыкмасы менен астыңкы үчүнчү азуунун чыгуу кыйынчылыгын хирургиялык дарылоо клиникалык жана экономикалык натыйжалуулукка ээ.

Изилдөөчүнүн жеке салымы. Изилдөөчүнүн жеке аракети адабий булактарды аналиитикалык иликтөөнү, изидөөнүн клинико-статистикалык жана кошумча ыкмаларын камтыйт. Автор клиникалык жактан апробация жасады, ошондой эле, ретенция дистопия иш аракеттери жүргүзүлгөн астыңкы үчүнчү

азууну жулууда “Стимул ОСС” жана тромбоцитерге бай аутоплазма остеопластикалык материалдарын колдонуу менен иштелип чыккан жана клиникалык практикага жайылтылган сөөк пластикасын окуп үйрөндү.

Диссертациянын жыйынтыктарынын апробациялоо.

Илимий эмгектин материалдары «Кыргызстандын стоматологиясы» аталышындагы КР стоматологдорунун VI Конгрессинде (Бишкек, 2009), И.К. Ахунбаев атындагы КММАнын стоматологиялык факультетинин 50 жылдыгына арналган КР стоматологдорунун VII Конгрессинде (Бишкек, 2010), КР стоматологдор ассоциациасынын VIII Конгрессинде (Ош, 2011), Профессор С. А. Абдрахмановдун 70 жылдык юбилейине арналган «Балдар стоматологиясынын актуалдуу маселелери» аталышындагы Республикалык биринчи илимий практикалык конференцияда (Бишкек, 2010); Энени жана баланы коргоо улуттук борборунун 50 жылдыгына арналган конференцияда (Бишкек, 2011); Бет – жаак хирургиясы кызматынын 50 жылдыгына арналган КР стоматологдорунун IX Конгрессинде (Бишкек, 2012), Өзбекстан стоматологдорунун VI съездинде (Ташкент, 2010); КР стоматологдор ассоциациасынын XI Эл аралык Конгрессинде (Бишкек, 2015) тааныштырылган жана талкууланган.

Диссертациянын жыйынтыктарын басылмаларда чагылдыруу.

Диссертациянын негизги жыйынтыктары 2 усулдук пособияда жана КР ЖАК тарабынан бекитилген рецензияланган илимий басылмалардын Тизмегине кирген журналдарга басылып чыккан 8 статьяда чагылдырылган. Ойлоп табуучулук боюнча 1 патент алынган жана рационализатордук сунуштары үчүн 5 тастыктама алган.

Диссертациянын түзүмү жана көлөмү. Диссертациялык иш киришүү бөлүгүнөн; адабияттарга сереп, изилдөө материалдары жана ыкмалары, жеке изилдөө жыйынтыктары бөлүктөрүн камтыган 3 баптан; корутунду; практикалык сунуштама бөлүктөрүнөн; пайдаланылган адабияттардын тизмесинен жана 2 тиркемеден турат. Илимий иш 50 сүрөттөн (анын ичинде диаграммалар жана тиркемелер), 19 таблицадан, 2 формуладан турган 124 компьютердик бетте берилди. Библиографиялык көрсөткүч орус тилдүү жана чет элдик авторлордун 183 илимий булагын, басылып чыккан өздүк эмгектерди камтыйт.

ДИССЕРТАЦИЯНЫН НЕГИЗГИ МАЗМУНУ

1-бапта, «Ретенция дистопия иш аракеттери жүргүзүлгөн астыңкы үчүнчү азууларды аныктоо жана аларды дарылоо маселелеринин заманбап абалы» адабияттарга сереп аталышындагы, автор астыңкы үчүнчү азуунун чыгуу кыйынчылыгынын этиологиясы, патогенези жана дарылоо ыкмалары боюнча заманбап адабияттардагы маалыматтарга анализ берген. Азыркы учурда дарттын себептери, өөрчүү механизми жана клиникалык көрүнүштөрү жакшы иликтенген. Бир топ дарылоо ыкмалары болгондугуна карабай бирдиктүү мамиле жасалбай келет. Иштелип чыккан сөөк пластикасы ыкмасы «Стимул-ОСС» жана тромбоциттер менен байытылган аутоплазма сыяктуу остеопластикалык материалдарды пайдалануу менен ретенция дистопия иш аракеттери жүргүзүлгөн астыңкы азууну жулууда операциядан кийинки сакаюу мөөнөтүн натыйжалуу кыскартат.

2 -бап. Изилдөө материалдары жана ыкмалары.

2.1. Клиникалык материалдарга жалпы мүнөздөмө. 2010 – 2016 - жылдар аралыгындагы архивдик материалдардын маалыматтары боюнча Кыргыз Рспубликасынын Саламаттык сактоо министрлигинин Улуттук госпиталынын бет-жаак хирургиясы бөлүмүнө (КР ССМ УГ БЖХ) 2187 пациент кайрылган.

Бейтаптар жынысы жана жаш өзгөчөлүгү боюнча бөлүштүрүлгөн (табл. 1).

Таблица 1 - Бейтаптарды жынысы жана жаш өзгөчөлүгү боюнча бөлүштүрүү.

Жашы	**Эркектер**		**Аялдар**		**Баары**	
	абс.	%	абс.	%	абс.	%
16-20	138	6,0	184	9,0	322	15,0
21-35	715	33,0	947	43,0	1662	75,96
36-60	83	4,0	111	5,0	194	9,0
60 жаш жана андан жогору	4	0,018	5	0,22	9	0,04
Баары	940	43	1247	57	2187	100

Алардын ичинен аялдар 1243 же 57,0%, эркектер – 944 (43,0%) түзгөн. 16-20 жаштагы пациенттер 322 же (15%), 21 - 35 жаштагы пациенттер – 1662 же 76,0%, 36 - 60 жаштагы пациенттер – 194 (9,0%), жана 60 жаш жана андан жогорулар – 9 (0,4%) түзгөн. Ошентип, көрсөтүлгөн патология, катталган учурлардын 91,0% да 16-35 жаштагы социалдык жактан активдүү, эмгекке жарамдуу жарандар экендигин билдирет. Астыңкы үчүнчү азуунун дистопиясы диагнозу менен 333 (0,1%) пациент кайрылган, астыңкы үчүнчү азуунун ретенциясы жана дистопиясы диагнозу менен кайрылгандардын саны 371 (17,0%), перикоронарит диагнозу менен – 1772 пациента (81,0%) кайрылган.

Астыңкы үчүнчү азуунун чыгуу кыйынчылыгында клетчаткалык мейкиндиктин флегмону түрүндө татаалдынуу 44 пациентте (2,0%)да кездешкен.

Ошондой эле, аталган мезгил аралыгында изилденип жаткан затка карата 154 пациент астыңкы азуунун чыгуу кыйынчылыгы себеперинен улам ооруканага жаткырылгандыгы аныкталган. Бул ооруулрдын жалпы санынын 2,1%ын же сезгенүү процессинин жалпы санынын 3,4%ын оорууканага жаткырылган бейтаптардын БЖАнын одонтогендик сезгенүү процесстеринин 6,6% түзгөн.

Астыңкы үчүнчү азуунун чыгуу кыйынчылыгында ага ретенция жана дистопия иш аракеттери жүргүзүлгөн учурда 9122 оерациянын ичинен 128 учурду (1,4%)ды түзгөн.

Жүргүзүлгөн изилдөөдө азиат улутундагылар - 1825 пациент, же (83%)ды түзсө, европеоид расасындагылар - 363 (17,0%) түздү.

Анамнездерин тыкыр иликтөө жыйынтыгына караганда 113 пациент же 5,2 % ооруу башталганда алгачкы күнү эле кайрылгандыгы белгиленсе, пациенттердин 841 (38,5%) ооруу башталгандан тартып экинчи күнү кайрылышкан, 602 (27,7%) үчүнчү күнү кайрылгандыгы аныкталган; 1559 пациент (71%) ооруу башталгандан тартып үч күндүн ичинде кайрылышкан. Андан ары изилдесек: 212 (9,7%) – төртүнчү, 110 (5%) – бешинчи, 27 (1,2%) – алтынчы, 268 (12,3%) – жетинчи, 9 (0,4%) – сегизинчи жана 2 пациент (0,1%) тогузунчу күнү кайрылган. Ошентип, 71,0% ооруу башталгандан кийин алгачкы үч күн ичинде кайрылган (табл. 2).

Таблица 2 - Пациенттердин саны жана кайрылуу мөөнөтү

Пациенттердин саны	Кайрылуу күндөрү									Баары
	1	2	3	4	5	6	7	8	9	
абс.	113	841	605	212	110	27	268	9	2	2187
%	5,2	38,5	27,7	9,7	5	1,2	12,3	0,4	0,1	100

Анамнездерин чогултуу маалыматтарын аназлиздөө көрсөткөндөй медициналык мекемеге кайрылуудагы негизги даттануулар көйгөйлүү тиштин айланасынын ооругадыгына, жабыркаган жердин жумшак ткандарынын шишип калуусуна, айрым учурларда - татаалдануунун б.а. оозун ачууда кандайдыр бир чектелүүнүн болуусуна, дене табынын 38-39°С чейин көтөрүлүүсүнө, ууланууунун башка белгилерине – алы кетүү, башында кандайдыр бир оордукту сезүү, ишке жөндөмдүүлүгүнүн буузулуусу, тамак-аш жеген учурда оорутуу, табиттин жоголуусу сыяктуу башка белгилерге карата болгон.

Сыртынан караганда көбүнчө жабыркаган жактын жумшак ткандарынын шишип калуусунан улам беттин бир аз кыйшаюусу, оозун ачууда 1,0 - 1,5 см чейин чектелүү, ооруутуу аныкталган. Ооз көңдөйү тарабынан караганда гиперемия, РДАҮА үстүндөгү былжырлуу челдин шишмик тартуусу

аныкталган. Көпчүлүк учурда “капюшондун” - тиштин тамрын каптап турган былжырлуу челдин астынан ириңдүү суюктуктун чыгуусу байкалат жана кол менен басып көргөндө азуунун жан – жакасы ооруксунат.

Дарттын диагнозу рентгенологиялык жана башка ОПТГ же МСКТ нур менен изилдөө ыкмаларын жүргүзгөндөн кийин гана такталат. Рентгенологиялык, нур менен изилдөө ыкмалары аркылуу тиштин жаакта жана тиштин катарында жайгашуусун аныкташкан, алар дагы хирургиялык дарылоо тактикасын тандоодо чечүүчү учур катары кызмат кылышкан.

Нур менен изилдөө ыкмаларынын (көпчүлүк учурда – рентгенологиялык иизилдөө жана ОПТГ) жыйынтыктары боюнча астыңкы үчүнчү азуунун абалынын анализи координаттын тик огунда тик абалда жайгашкан астыңкы үчүнчү азуулар – 22,0%, медианалык жактан кыйшык жайгашкан тиштер – 46,0%, дисталдык – кыйшык тиштер – 3,0%, туурасынан жайгашкан тиштер – 29,0%ды түзгөндүгүн көрсөттү. Координаттын сагиталдык огунда (конус түрүндөгү МСКТ жана ОПТГ) тиштердин 79,0% жаакты көздөй жылса, тилди көздөй – 5,0% жана комбинацияланган (бутактарын же жаактын төмөнкү четин көздөй) түрдө жылышып кеткен тиштер – 16,0%ды түзгөн. Жалпысынан тиштердин рентгенограммасындагы маалыматтар боюнча 83,0% учурда тиш өзөгүнүн медианалык кыйшаюусу байкалган.

Жалпысынан биз 16-35 жаштагы 122 бейтаптын оор соматикалык патологиясы жок жана ретенциям, дистопия иш аракеттери жүргүзүлгөн астыңкы үчүнчү азууларын операциялык жол менен жулдук. Анын ичинен эркектер – 56 (46%), аялдар – 66 (54%) (табл. 3).

Таблица 3 - Изилдеген пациенттерди жынысы боюнча бөлүштүрүү

Тобу	Эркектер		Аялдар	
	абс.	%	абс.	%
Негизги (n=62)	25	20	37	30
Салыштырма (n=60)	31	26	29	24
Баары	56	46	66	54

Тандалып алынган дарылоо түрүнө жараша бейтаптар төмөнкүдөй топторго бөлүштүрүлгөн:

негизги топ: 62 пациенттин (51,0%) - астыңкы үчүнчү азуусуна экстракция жасалган соң сөөк кемтиги «Стимул-ОСС» остеопластикалык материал менен толтурулган, андан соң мембрана катары тромбоциттер менен байытылган аутоплазма колдонулган.

салыштырма топ: 60 пациенттин азуусун (49,0%) дарылоо салттуу ыкмалар менен жүргүзүлгөн, б.а. астыңкы үчүнчү азууга экстракция жасалган соң сөөк кемтиги уютулган кан менен толтурулган.

Астыңкы үчүнчү азуу тиштерине ретенция дистопия иш аракеттери жүргүзүлгөн бейтаптардын негизги тобундагы 60 пациентти (48,0%) дарылоодо “Стимул-ОСС” остеопластикалык материалын жана тромбоциттер менен байытылган аутоплазманы колдонуунун натыйжалуулугун негиздөө маселесин чечүү үчүн салттуу дарылоо тобундагы 62 пациентке (52,0%) салыштырмалуу мүнөздөмө жүргүзүлдү. Мында эркектер – 49,0%, аялдар – 51,0% түзүштү.

3-бап. Жеке изилдөө жыйынтыктары. Клиникалык изилдөөлөрдүн жыйынтыгы боюнча операциядан кийинки жакынкы мезгилдирде, тактап айтканда, 1 суткада салыштырма топтогу 4 (3,2%) пациенттин дене табынын субфербрилдик түрдө көтөрүлгөндүгү байкалса, ошол эле учурда негизги топтогу бейтаптарда андай көрүнүштөр байкалган эмес. Лимфа түйүндөрүнүн реакциясы – салыштырма топтогу 5 (4,1%) бейтапта 1, 3 жана 5 суткаларда байкалган, негизги топтогу 2 бейтапта лимфаденит байкалган, 1, 3, 5 жана 7 суткаларда лимфа түйүндөрү системасында реакция болгон эмес.

Салыштырма топтогу жана негизги топтогу изилдөөдөн өткөн бардык 122 (100%) пациентте операциялык жараттын тегерегинде пайда болгон шишик жана гиперемия 1 жана 3 суткада кездешкен. Салыштырма топтогу бейтаптар 37синде (61,0%) 5 суткага чейин шишик жана гиперемиялык көрүнүштөр сакталса, 5 (8,3%) 7 суткада да анча байкалбаган шишик жана гиперемиялык өрүнүш байкалган. Негизги топтогу бейтаптар арасында операциялык жараттын гиперемиясы жана шишик 5 суткага карата 12 (19,4%) пациентте байкалса, 7 суткага караганда жараттын айланасында андай өзгөрүүлөр байкалган эмес (1 сүр.).

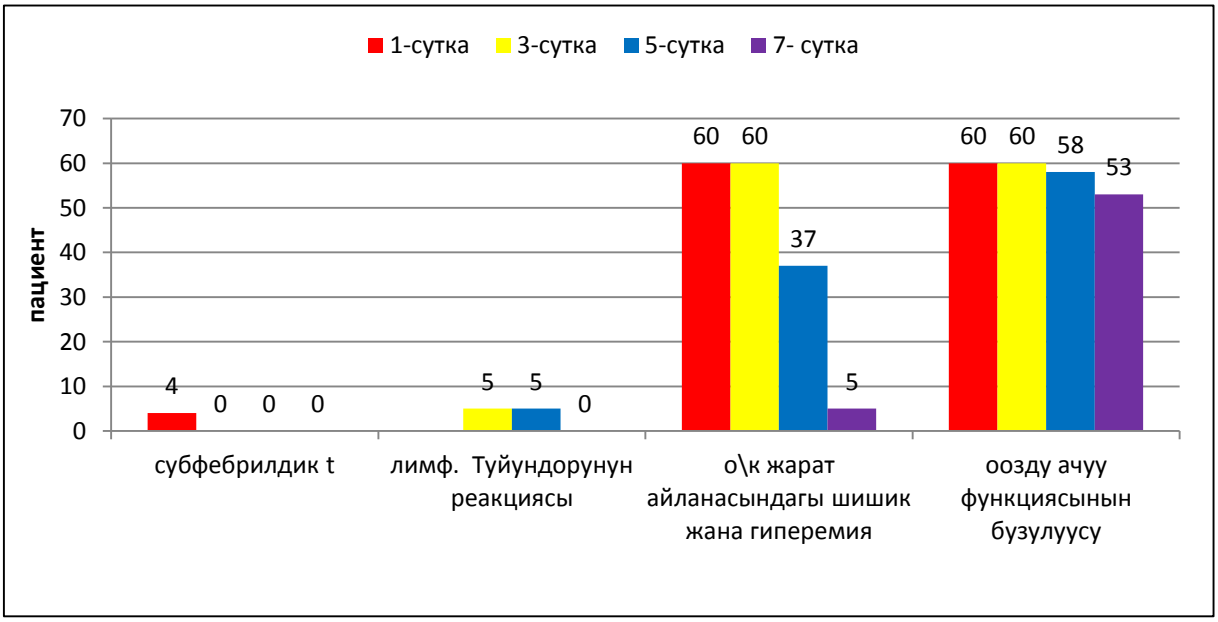

1 сүр. Салыштырма топтогу бейтаптардын тишин жулгандан соң организмдеги жалпы жана жергиликтүү реакция.

Салыштырма топто изилденген бардык пациенттерде 7 суткага чейин оозду ачуу функциясында бузулуулар сакталган ушул эле салыштырма топто 5 суткага карата РДАҮА жулдуруу операциясынан кийин 58 (97,0%) пациентте, 7 суткага карата 53 (88,3%) пациентте аталган белгилер сакталган; негизги топтогу бейтаптар арасында 5 суткага карата оозду ачуу функциясынын бузулуусу 23 (84,0%) пациентте, 7 суткага карата 1 (1,6%) пациентте байкалган (2 сүр.).

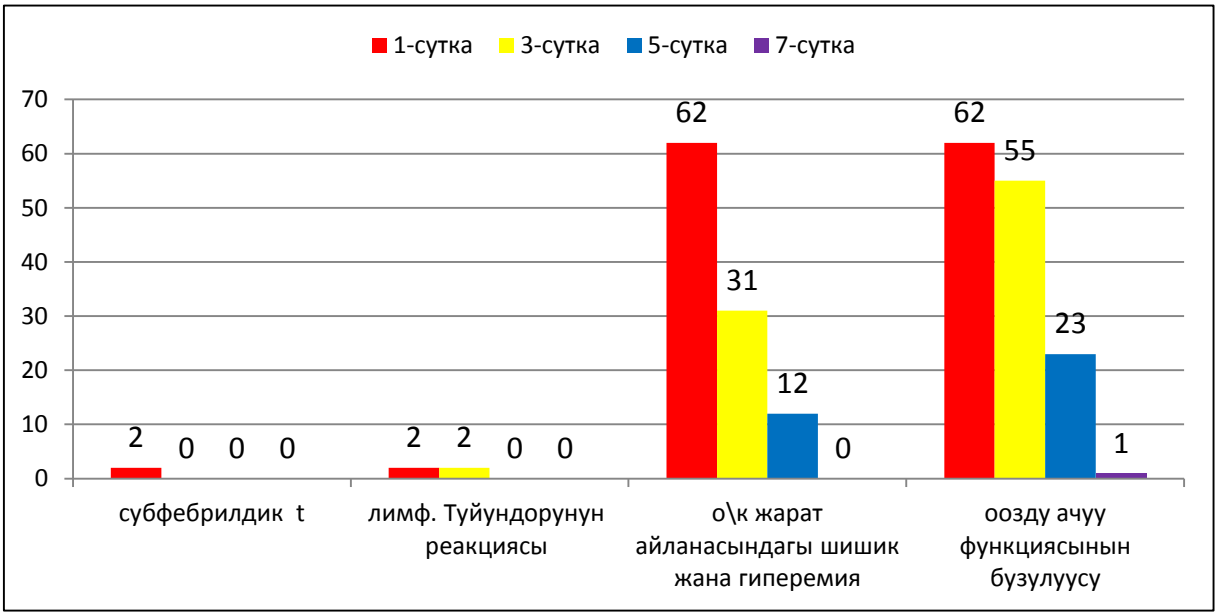

2 сүр. “Стимул – ОСС” ТБАП менен айкалыштырып колдонуу менен тишти жулгандан кийин организмдин жалпы жана жергиликтүү реакциясы.

Негизги жана салыртыма топтогу бейтаптардын четки кандарындагы УЛИ көрсөткүчтөрүнүн динамикасын анализдөөдө дарылоонун нчү жана бешинчи суткаларында сезгенүү процесси байкалган, дарылоонун жетинчи суткасында салыштырма топтогу бейтаптарда лейкоциттин деңгээли 6,0±0,3 чейин кыскарып, ЭЧЫ 9,08±4,6 түзгөн, бул учурда негизги топтогу бейтаптарда лейкоциттин деңгээли - 5,60±0,3, СОЎ - 9,09±2,89 түзгөн, бул пациенттердин жалпы абалынын жакшыргандыгын билдирген (3 сүр.).

РДАҮА жулгандан кийин, жулунган тиштин ордундагы чуңкурча эки топтогу бейтаптарда тең бирдей деңгээлде болгон, салыштырма топтогу пациенттерде бактериялардын деңгээлинин бир аз кыскаркандыгы байкалса, ошол эле учурда негизги топтогу бейтаптарда бирин серин бактериялар байкалган жана дарылоонун 5-6-суткасында шарттуу патогендик флора байкалган эмес. Салыштырма топтогу бейтаптарда шарттуу патогендик флора 7-8- суткада байкалган.

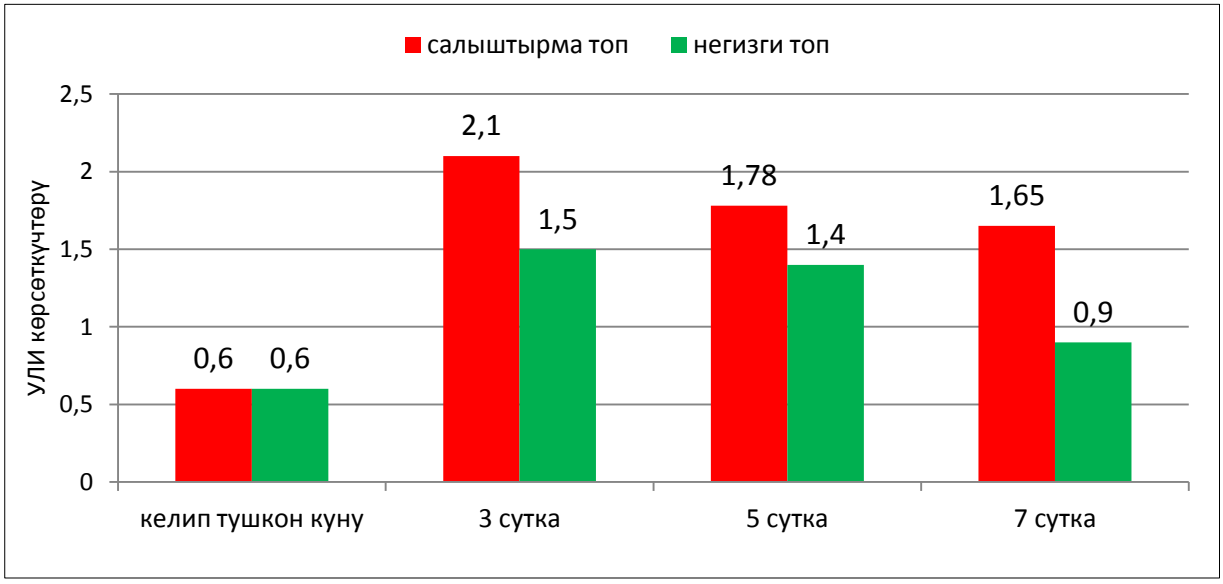

3 сүр. Салыштырма жана негизги топтогу бейтаптардын УЛИ динамикасы.

Негизги жана салыштырма топтогу пациенттердин жулунган тиштеринин ордундагы чуңкурчанын килоталык –щелочтуу абалынын көрсөткүчтөрүнүн анализи (3.12 – табл.) көрсөткөндөй, pHтын баштапкы деңгээли 7,23±0,01 түзсө, 3-суткада салыштырма топто жараттын бетиндеги pH – 6,0±0,01, негизги топто pH – 6,57±0,01 түзгөн, 5-6-суткада салыштырма топто өзгөрүүлөр болгон - 6,46±0,03 жана 7-8-суткада гана pHтын щелочтуу чөйрөгө көтөрүлүүсү - 6,95±0,01 байкалган, ошол эле учурда, негизги топто 5-6-суткада pH - 7,06±0,01 жана 7-8- суткада pH 7,19±0,01 түзгөн (табл. 4).

Таблица 4 - Негизги жана салыштырма топтогу бейтаптардын ооз көңдөйүндөгү кислоталык–щелочтук тең салмактуулуктун көрсөткүчтөрүнүн динамикасы

Тобу	Дарылоо мезгилинде ооз көңдөйүндөгү pHтын өзгөрүүсү			
	Оорууканага келип түшкөндө	3 суткада	5-6 суткада	7-8 суткада
Негизги	7,23±0,01	6,57±0,01	7,06±0,01	7,19±0,01
Салыштырма	7,23±0,01	6,0±0,01	6,46±0,03	6,95±0,01

Цитограммаларды динамикалык изилдөөдөн алынган жыйынтыктар тишти жулгандан кийин 3 суткада салыштырма топтун цитологиялык картинасы боюнча бир аз алга жылуулар болгон: сүртүндүдөн деструкциянын ар түрдүү даражасындагы нейтрофилдик гранулоциттер басымдуулук кылган, бир аз сандагы макрофагдар (негизинен жетиле элек) жана лимфоциттер байкалган, ал эми фибробласттар болсо таптакыр жок болуп чыккан.

Жарат процессинин акырындык менен жакшыруусу 5-суткада байкалган, нейтрофилдердин деңгээли 55,35±2,05% чейин кыскарган, лимфоциттердин саны көтөрүлгөн, бирин - серин полибласттар жана макрофагдар табылган. (табл. 5 жана 6).

Таблица 5 - Салыштырма топтогу бейтаптардагы цитограмма көрсөткүчтөрүнүн динамикасы

Клеткалык курамы (n - 60)	Цитологиялык көрүнүштүн динамикасы (КОЕ/мл), (M±m)			
	тиш жулдурган дан кийин	салыштырма топ, (сутка)		
		3	5	7
Нейтрофилдер, %	47,93±0,96	67,42±0,34	55,35±2,05	50,25±2,05
Лимфоциттер, %	30,25±0,6	12,67±0,003	30,91±0,4	30,57±0,4
Полибласттар, %	4,56±0,01	2,11±0,008	1,39±0,01	4,45±0,01
Макрофагдар, %	4,69±0,01	1,4±0,01	1,34±0,01	4,58±0,01
Фибробласттар, %	4,12±0,02	1,5± 0,005	1,64±0,01	4,14±0,01

Таблица 6 – Негизги топтогу пациенттердин цитограмма көрсөткүчтөрүнүн динамикасы

Клеткалык курамы (n - 62)	Цитологиялык картинанын динамикасы (КОЕ/мл), (M±m)			
	тиш жулдурган дан кийин	негизги топ, (сутка)		
		3	5	7
Нейтрофилдер, %	47,94±0,96	55,45±2,05	47,95±0,96	47,93±0,96
Лимфоциттер, %	30,31±0,6	21,1±0,4	30,26±0,6	30,25±0,6
Полибласттар, %	4,47±0,01	1,41±0,01	4,56±0,01	4,52±0,01
Макрофагдар, %	4,62±0,01	1,35±0,01	4,6±0,01	4,57±0,01
Фибробласттар, %	4,12±0,02	1,67±0,01	4,11±0,02	4,09±0,02

Нагизги жана салыштырма топтогу бейтаптардын рентгенологиялык изилдөө жыйынтыктарын анализдегенде операциядан кийин 6 ай ичинде сөөк тканынын калыбына келүүсү негизги топтогу 23 (37,0%) бейтапта байкалса, салыштырма топто болсо, ошол эле мөөнөттө 14 (23,0%) пациенттин сөөктөрү калыбына келтирилген, 8 (36,0%) пациенттин сөөк тткананы бул учурга карата толук калыбына келген эмес (4 жана 5 сүр.).

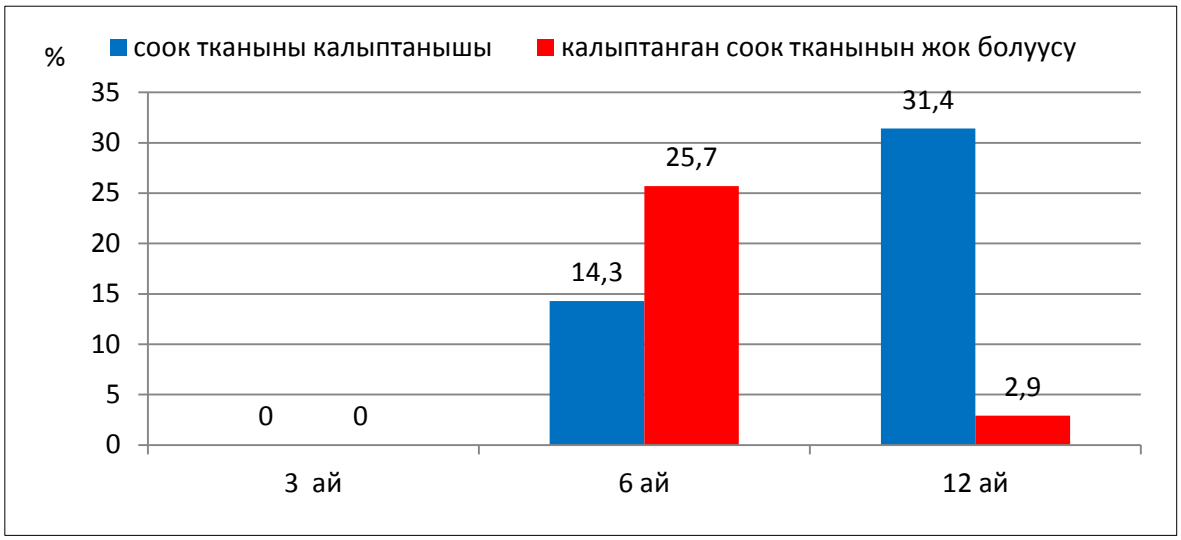

4 сүр. Салыштырма топтогу пациенттердин тиштерин жулгандан кийин сөөк тканынын калыбына келүүсү.

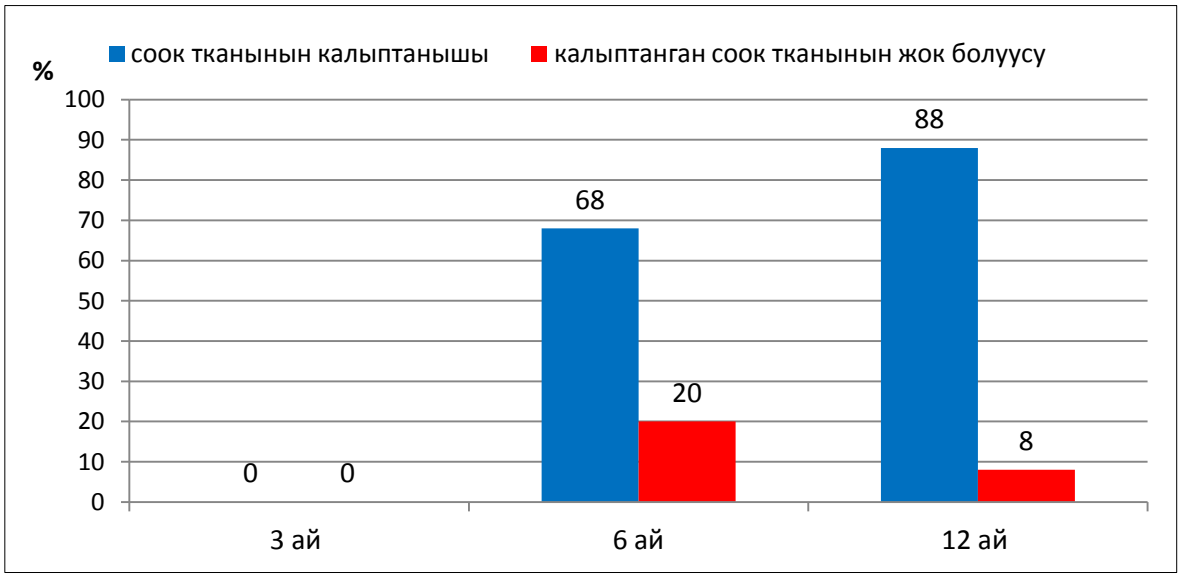

5 сүр. Негизги топтогу бейтаптардын тиштерин жулгандан кийин сөөк тканынын калыбына келүүсү.

Денситомеориянын алынган жыйынтыктарына анализ жүргүзүү менен чуңкурчаларда сөөк тканынын пайда болуу процесси негизги топтогу пациенттерде эң мыкты жүргөн, б.а. тишти жулдургандан 12 айдан кийин сөөк ткандарынын көрсөткүчтөрү толугу менен нормага дал келген 1631,8±14,9 у.е. алыскы жыйынтыктар негизги топтогу 23 (37,0%) жана салыштырма топтогу 22 (36,0%) пациентте байкоого алынган (6 сүр.)

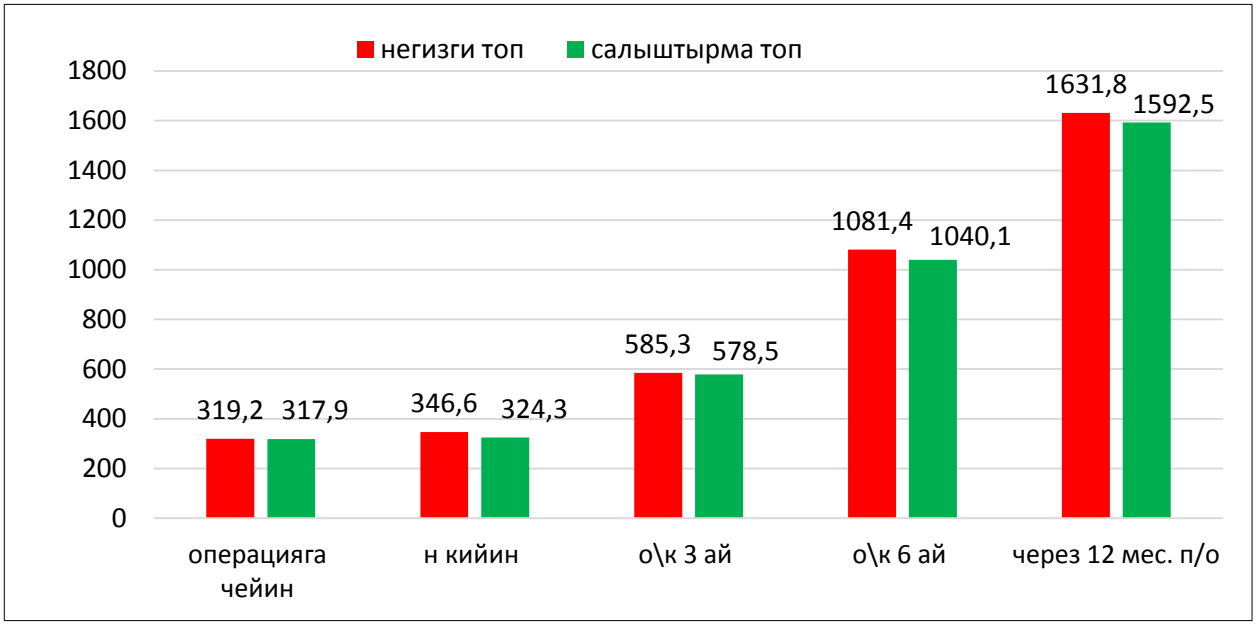

6 сүр. Негизги жана салыштырма топтогу пациенттердин денццитометрия динамикасы.

Стационардык дарылоонун орточо саны жана операциядан кийинки сакаюу мөөнөтү салыштырма топтогуларга караганда негизги топтогуларда 1,5-2 күнгө кыскараак болгон. (табл. 7).

Таблица 7 - Негизги жана салыштырма топтордогу оперциядан кийинки мезгилдеги көрсөткүчтөр

Оперциядан кийинки мезгилдеги көрсөткүчтөр	Топ	
	негизги, (n- 62)	салыштырма, (n- 60)
Операциядан кийинки мезгилдин узактыгы	5,7±0,11*	7,6±0,19*
Стационардык дарылоонун жалпы узундугу	8±0,6*	11±1,3*
Опреативдүү дарылоонун канааттандыраарлык жыйынтыгы	95,1%	91,6%
Операциядан кийинки дарылоонун татаалдануусу	4,9%	8,4%
Астыңкы жаактын сөөгүнүн сакаюу жана регенрация мөөнөтү	1631,8±14,9	1592,5±13,9

Пикир - * - p<0,001.

ЖЫЙЫНТЫКТАР

1. КР ССМдин УГ БЖХ бөлүмүнүн 2010-2016-жылдарга карата маалыматтарын анализдөө көрсөткөндөй астыңкы үчүнчү азуунун чыгуу кыйынчылыгына байланыштуу 7367 пациенттин ичинен 154 бейтап оорууканага жаткырылган, бул бейтаптардын жалпы санынын 2,1 **%**ды түзсө, сезгенүү процесстеринен улам – 3,4 %, БЖАнын одонтогендик сезгенүү процесстеринен улам оорууканага жаткырылгандардын саны 6,6% түзөт. Жалпысынан ургенттик кабыл алууда 82473 учурдун 1772 учурунда же 3,0% “капюшонду” кесүү операциясы жасалган жана 9122 учурдун 128 учуру же 1,4% операциялык стационар боюнча жасалган.

2. Патологиянын үстөмдүк кылуу мүнөзү: 16-35 жаштагылар - 91%, пациенттердин кеч кайрылуусу (изилденгендердин 29%), кадимки абалдагы девиация (изилденгендердин 78%), татаал жана туруктуу микрофлоранын бар болуусу, тиштин альвеолада жана жайгашуусунун анатомиялык өзгөчөлүгү жана тамырдын түзүлүшү - чыгуусу татаалданган учурда тишти эрте жулуп салуу жөнүндө чечимдин туура кабыл алынгандыгын тастыктайт.

3. Сөөк пластикасынын иштелип чыккан ыкмасы “Стимул – ОСС” остеопластикалык материалды жана тромбоциттер менен байытылган аутоплазманы пайдалануу менен ретенция дистопия иш аракеттери жүргүзүлгөн азууларды жулууда операциядан кийинки сакаюу мөөнөтүн (2 сутка көзөмөлдө) жана стационардык дарылоо мөөнөтүн (1,5 – 2,0 сутка) натыйжалуу кыскартат [КР № 2023 Патенти, 24.10.2016 ж. берилди].

4. “Стимул –ОСС” остеопластикалык материалды троммбоциттер менен байытылган аутоплазманын (салыштырмалуу топто 3,7% каршы 2,4%татааланууу) айкалышында пайдалануу менен сөөк пластикасы ыкмасын колдонуунун түздөн – түз жана алыскы жыйынтыктары рентгенологиялык жана денситометриялык көрсөткүчтөр боюнча сакаюу көрсөткүчүн оптималдаштыруу аны тандоо варианты катары сунуштоого мүмкүндүк берет.

ПРАКТИКАЛЫК СУНУШТАР

1. “Стимул – ОСС” остеопластикалык материалы жана тромбоциттер менен байытылган аутоплазманы пайдалануу менен дарылоонун хирургиялык ыкмасын колдонуу хирург – стоматолог жана бет-жаак хирургдардын кеңири практикасына жайылтуу үчүн сунушталат.

2. Тиштин абалынын начарлоосунун алгачкы белгилери пайда болгондо жана функционалдык максатта астыңкы үчүнчү азууну тез жулуу тактикасын колдонуу сунушталат.

3. Астыңкы үчүнчү азуунун чыгуу кыйынчылыгында пациентти

шыктандыруу жана стоматолог адистерин даярдоо маселесинин татаалдыгын эске алуу менен хирургиялык дарылоо боюнча адистер үчүн окуу семинарларын өткөрүү сунушталат.

ДИССЕРТАЦИЯНЫН ТЕМАСЫ БОЮНЧА БАСЫЛЫП ЧЫККАН ЭМГЕКТЕРДИН ТИЗМЕСИ

1. Токтомбаев, М. А. Затрудненное прорезывание нижних третьих моляров по материалам отделения челюстно-лицевой хирургии Национального Госпиталя МЗ КР [Текст] / М. А. Токтомбаев. // Здравоохранение Кыргызстана. - 2010. - № 4. – С. 206-208.

2. Токтомбаев, М. А. Применение остеопластических материалов после операции удаления дистопированных и ретенированных зубов на нижней челюсти [Электронный ресурс] / М. А. Токтомбаев, И. М. Юлдашев, А. Т. Джумаев, Д. Т. Юлдашева, Н. С. Касенова // Интернет журнал ВАК КР. - 2012. – № 4. – Режим доступа: http://www.vak.kg/jurnalVAK/files_article/156.pdf

3. Токтомбаев, М. А. Использование биомембран и сплавов из никель-титана после операции удаления зубов мудрости [Электронный ресурс] / М. А. Токтомбаев, А. Т. Джумаев, Д. Т. Юлдашева, Н. С. Касенова // Интернет журнал ВАК КР. - 2012. – № 4. – Режим доступа: http://www.vak.kg/jurnalVAK/files_article/94.pdf

4. Токтомбаев, М. А. Результаты лечения воспалительных осложнений, обусловленных затрудненным прорезыванием нижних третьих моляров, по материалам челюстно-лицевой хирургии Национального госпиталя МЗ КР [Текст] / М. А. Токтомбаев // Среднеазиатский научн.–практ. журнал. – Ташкент, 2013. - № 3-4. – С. 53-54.

5. Токтомбаев, М. А. Лечение затрудненного прорезывания нижнего третьего моляра с использованием обогащённой тромбацитами аутоплазменной мембраны по материалам отделения челюстно-лицевой хирургии НГ МЗ КР [Текст] / М. А. Токтомбаев // Медицина Кыргызстана. – 2013. – Т. 91, № 3. – Ч. VI. - С. 115-118.

6. Токтомбаев, М. А. Хирургическое лечение ретенции третьих моляров на нижней челюсти с применением аутоплазменной мембраны по материалам отделения челюстно-лицевой хирургии НГ МЗ КР [Текст] / М. А. Токтомбаев, Г. И. Юлдашева, А. Т. Джумаев, И. М. Юлдашев // 3 международная научно-практическая конференция «Актуальные вопросы и перспективы развития медицины»: сб. науч. тр. – Омск, 2016. – № 3. – С. 155–157.

7. Токтомбаев, М. А. Эффективность использования обогащенного тромбоцитами аутоплазменной мембраны при затрудненном прорезывании нижнего третьего моляра [Текст] / М. А. Токтомбаев, Н. С. Касенова // Здравоохранение Таджикистана. – 2016. – № 3. – С. 54–58.

8. **Токтомбаев, М. А**. Эффективность применения остеопластического материала «Стимул-Осс» в сочетании с обогащенной тромбоцитами аутоплазмой при удалении дистопированных и ретинированных нижнего третьего моляров [Текст] / М. А. Токтомбаев, И. М. Юлдашев, А. Т. Борончиев, Ж. Д. Ашимов // Вестник Авиценны. – Душанбе, 2017. - № 4. - С. 513-519.

Ойлоп табуучулугу жана сунуштары:

1. **Патент № 2023 Кыргызской Республики**. Способ пластики после удаления дистопированных и ретинированных третьих нижних моляров [Текст] / М. А. Токтомбаев. – № 20160075.1, приоритет 24.10.2016; опубл. 28.02.2018, Бюл. № 2. – 8 с.

2. Рационализаторское предложение № 17/09 «Способ пластики раневой лунки после удаления ретинированных и дистопированных третьих нижних моляров», выдан НЦОМиД МЗ КР от 29.05.2009 г.

3. Рационализаторское предложение № 16/09 «Способ профилактики раневой лунки после удаления ретинированных и дистопированных третьих нижних моляров», выдан НЦОМиД МЗ КР от 29.05.2009 г.

4. Рационализаторское предложение № 2/2017 «Методика наращивания костной ткани после удаления ретинированных и дистопированных третьих нижних моляров», выдан НЦОМиД МЗ КР от 15.01.2017 г.

5. Рационализаторское предложение № 3/2017 «Способ удаления ретинированных третьих нижних моляров», выдан НЦОМиД МЗ КР от 20.02.2017 г.

6. Рационализаторское предложение № 4/2017 «Способ удаления дистопированных третьих нижних моляров», выдан НЦОМиД МЗ КР от 20.02.2017г.

Токтомбаев Медер Амантуровичтин «Ретенция дистопия иш аракеттери жүргүзүлгөн астыңкы үчүнчү азууларды жулууда остеоиндуктивдик материалдарды колдонуунун клинико-морфологиялык негиздери» деген темада 14.01.14 – стоматология адистиги боюнча медицина илимдеринин кандидаты илимий даражасын изденип алуу үчүн жазылган диссертациясынын

КОРУТУНДУСУ

Негизги сөздөр: пластика, ретенция, дистопия, тромбоциттер менен байытылган аутоплазма, остеоиндукция, остеокондукция, коллаген.

Изилдөө обьектиси: ретенция дистопия иш аракеттери жүргүзүлгөн астыңкы үчүнчү азууларын жулдурган 122 бейтап.

Изилдөө максаты. Остеоиндуктивдик материалдарды колдонуунун негизинде астыңкы үчүнчү азуунун чыгуу кыйынчылыгын дарылоонун ыкмаларын жана жыйынтыктарын оптималдаштыруу.

Изилдөө ыкмасы: клиникалык, лабораториялык, микробиологиялык, pH-метриялык, цитологиялык, рентгенологиялык (ОПТГ, МСКТ, денситометрия), статистикалык.

Алынан жыйынтыктар жана жаңылыктар.

Салыштырма изилдөөнүн жыйынтыктары негизги параметрлердин оң динамикасын аныктады: сезгенүү процесстери негизги топто дарылоонун 5 – суткасында байкалды, негизги топтогу бейтаптарда тиштин ордундагы чуңкурчада сөөк ткандарынын пайда болуусу эң мыкты өөрчүгөн, б.а. тишти жулгандан кийин 12 айдан соң сөөк тканынын көрсөткүчтөрү толугу менен нормага дал келген.

Иштелип чыккан сөөк пластикасы ыкмасы «Стумул-ОСС» остеопластикалык материалын жана тромбоциттер менен байытылган аутоплазманы колдонуу аркылуу астыңкы үчүнчү азууну жулууда операциядан кийинки сакаюу мезгилин (2 сутка көзөмөлдө) жана стационардык дарылоо мөөнөтүн (1,5 – 2 сутка) натыйжалуу кыскартат.

Колдонуу тармагы: хирургиялык стоматология жана бет-жаак хирургиясы.

РЕЗЮМЕ

диссертации Токтомбаев Медер Амантуровича на тему: «Клинико-морфологическое обоснование применения остеоиндуктивных материалов при удалении ретинированных дистопированных нижних третьих моляров», на соискание ученой степени кандидата медицинских наук по специальности 14.01.14 – стоматология

Ключевые слова: пластика, ретенция, дистопия, обогащенная тромбацитами аутоплазма, остеоиндукция, остеокондукция, коллаген.

Объект исследования: 122 больных после удаления ретинированных дистопированных нижних третьих моляров.

Цель исследования. Оптимизация тактики и результатов лечения затрудненного прорезывания нижних третьих моляров на основе применения остеоиндуктивных материалов.

Методы исследования: клинические, лабораторные, микробиологические, pH-метрические, цитологические, рентгенологические (ОПТГ, МСКТ, денситометрия), статистические.

Полученные результаты и их новизна.

Результаты сравнительного исследования выявили положительную динамику основных параметров: воспалительные процессы в основной группе купировались к 5-м суткам лечения, процессы образования костной ткани лунки наилучшим образом протекали у пациентов основной группы, т.е. через 12 месяцев после удаления зуба показатели плотности костной ткани соответствовали норме.

Разработанный метод костной пластики при удалении ретинированного дистопированного нижнего третьего моляра с использованием остеопластического материала «Стимул-ОСС» и обогащенной тромбоцитами аутоплазмы эффективно уменьшает сроки послеоперационного заживления (на 2 сут. в наблюдении) и стационарного лечения (1,5 -2,0 сут.).

Область применения: хирургическая стоматология и челюстно-лицевая хирургия.

SUMMARY

of Toktombaev Meder Amanturovich`s thesis «Clinical and morphological substantiation for the use of osteoinductive materials in the removal of the retouched, dystopic lower third molars», presented for the degree of candidate of medical sciences, specialty 01.14.14 - Stomatology

Keywords: plastic, retention, dystopia, platelet-enriched autoplasma, osteoinductive material, hydroxylapatite, chlorhexidine, collagen.

Object of study: 122 patients after removal of the retouched, dystopic lower third molars.

Objective: To develop tactics and results of treatment of difficult eruption of lower third molars based on the use of osteoinductive materials.

Methods: clinical, laboratory, microbiological, pH-metric, cytological, radiological (OPG, CT, densitometry), static study.

The results and scientific novelty: The results of the comparative study revealed positive dynamics of the main parameters: the inflammatory processes in the main group were stopped by the 5th day of treatment, the processes of bone tissue formation were best for the patients of the main group, that is, 12 months after tooth extraction, the bone density values were normal.

The developed method of bone plastic at removal of the retouched dystopic lower third molar with the use of the osteoplastic Stimul-OSS material and platelet-enriched autoplasm effectively reduces the time of postoperative healing (for 2 days in observation) and inpatient treatment (1.5-2.0 days).

Scope: surgical dentistry and maxillofacial surgery.

ШАРТТУУ КЫСКАРТУУЛАРДЫН ТИЗМЕСИ

БЖА	-	Бет-жаак аймагы
БЖХ	-	Бет-жаак хирургиясы
ЖАК	-	Жогорку аттестациялык комиссиясы
ЖКБ	-	Жогорку кесиптик билим берүүнүн мамлекеттик билим
МБМ		берүү мекемеси
КР	-	Кыргыз Республикасы
МСКТ	-	Мультиспиралдык компьютердик томография
ОПТГ	-	Ортопантомография
РДАҮА	-	Ретенция дистопия иш аракеттери жүргүзүлгөн астыңкы
		үчүнчү азуу
ССМ	-	Саламаттык Сактоо Министрлиги
ТБАП	-	Тромбоциттер менен байытылган аутоплазма
ТБАП	-	Тромбоциттер менен байытылган аутоплазма
УГ	-	Улуттук госпиталь
УЛИ	-	Уулануунун лейкоцитардык индекси
ЭжБКУБ	-	Энени жана баланы коргоо улуттук борбору
ЭЧЫ	-	Эритроциттердин чөгүү ылдамдыгы

Басууга даярдалды_____2018 –ж..
буйрутма №1482. Тиражы 50 экз. Офсеттик кагаз.
Кагаздыын форматы 60 х 90/16. Кагаздын көлөмү 1,0 басма кагазы
И.К.Ахунбаев ат. КММАнын басмаканасында басылып чыгарылды
720020, Бишкек ш., Ахунбаев к., 92
тел.: 0555-79-94-58