МИНИСТЕРСТВО ЗДРАВООХРАНЕНИЯ КЫРГЫЗСКОЙ РЕСПУБЛИКИ
КЫРГЫЗСКАЯ ГОСУДАРСТВЕННАЯ МЕДИЦИНСКАЯ АКАДЕМИЯ
имени И.К. АХУНБАЕВА

МИНИСТЕРСТВО ОБРАЗОВАНИЯ И НАУКИ
КЫРГЫЗСКОЙ РЕСПУБЛИКИ
ФЕДЕРАЛЬНОЕ АГЕНТСТВО ПО ОБРАЗОВАНИЮ
РОССИЙСКОЙ ФЕДЕРАЦИИ

ГОУ ВПО КЫРГЫЗСКО-РОССИЙСКИЙ СЛАВЯНСКИЙ УНИВЕРСИТЕТ
имени Б.Н. ЕЛЬЦИНА

Диссертационный совет Д.14.16.535

На правах рукописи
УДК:616.31-022-08-031.84:615.831

АЛИЕВ АРЗЫМАТ МОМУНЖАНОВИЧ

ПРОФИЛАКТИКА И ЛЕЧЕНИЕ ПЕРИИМПЛАНТИТОВ С ПРИМЕНЕНИЕМ СИНЕГО СВЕТА И ИММУНОМОДУЛЯТОРА

14.01.14 – стоматология

Автореферат диссертации на соискание
ученой степени кандидата медицинских наук

Бишкек – 2018

Работа выполнена в институте медицинских проблем Южного отдела Национальной Академии Наук Кыргызской Республики, в стоматологической клинике «Дентал-Ош» и в клинике «Светал Медикал» г. Москва (РФ)

Научный руководитель: доктор медицинских наук, профессор,
Ешиев Абдыракман Молдалиевич

Официальные оппоненты: доктор медицинских наук, доцент
Бакиев Бахтияр Абдуллаевич

кандидат медицинских наук
Нуритдинов Рустам Митхатович

Ведущая (оппонирующая) организация: Научно-клинический институт стоматологии и челюстно-лицевой хирургии МЗ и СЗН (Республика Таджикистан, г. Душанбе, 5-й проезд Худжанди, 13)

Защита диссертации состоится: **« 29 » июня 2018 г. в 14.00 час.** на заседании диссертационного совета Д.14.16.535 при Кыргызской государственной медицинской академии им. И.К. Ахунбаева и Кыргызско-Российском Славянском университете им. Б.Н. Ельцина по адресу: 720020, Кыргызская Республика, г. Бишкек, ул. Ахунбаева, 92.

С диссертацией можно ознакомиться в библиотеке Кыргызской государственной медицинской академии им. И.К. Ахунбаева по адресу: г. Бишкек, ул. Ахунбаева, 92 и Кыргызско-Российского Славянского университета им. Б.Н. Ельцина по адресу: г. Бишкек, ул. Киевская, 44.
(http: www.kgma.kg)

Автореферат разослан: 29 мая 2018 г.

Ученый секретарь
диссертационного совета,
к.м.н., доцент **А. Р. Цой**

ОБЩАЯ ХАРАКТЕРИСТИКА РАБОТЫ

Актуальность темы диссертации. В современной структуре здравоохранения стремительными шагами развивается относительно новое направление - «Восстановительная медицина», которая является системой знаний и практических навыков, направленных на восстановление функциональных резервов человека, которые повышают адаптивные возможности организма, сниженных в результате неблагоприятного воздействия факторов среды деятельности [М. Н. Мусин с соавт., 2000; Ф. Н. Гильмиярова, с соавт., 2001; Г. Н. Пономаренко, 2002; А. Резки с соавт., 2003; В. И. Каранадашов с соавт., 2004; А. Е. Морозов, 2005].

В связи с этим, разработка новых методов профилактики возможных осложнений после дентальной имплантации для повышения качества протезирования, является чрезвычайно важной и актуальной задачей [А. М. Жусев с соавт., 2002; С. Золотарев, 2002; Т. И. Волкова, 2003]. По данным ряда авторов [К. К. Коомбаев, 2009; А. Ж. Нурбаев, 2013; А. А. Калбаев, 2014], в нашей стране проживает большой процент лиц нуждающихся в рациональном зубном протезировании и в основном, возраст нуждающихся, колеблется от 35 до 50 лет. Недостаточная эстетика съемных протезов не удовлетворяет лиц трудоспособного возраста [М. З. Миргазизов с соавт., 2000; А. М. Миргазизов 2001; В. Н. Олесова с соавт., 2000; К. Г. Гуревич с соавт., 2004, Э. М. Кузьмина, 2009, К. К. Коомбаев, 2012].

Имплантология – в стоматологии стала настоящей революцией, так как с помощью имплантационных систем вместе с устранением эстетического дефекта удалось добиться и полноценного, эффективного восстановления жевательной функции зубочелюстной системы [В. Л. Параскевич, 2000; В. В. Даданьян, 2006]. Использование внутрикостных дентальных систем имплантации в ортопедической стоматологии представляет собой взаимосвязанный, сложный комплекс медико-технических проблем, в связи, с чем дальнейшее развитие дентальной имплантации основывается на исследованиях законов взаимодействия имплантата с окружающими тканями, такими как остеоинтеграция, остеоиндукция и остеокондукция [Д. П. Калан, 2000; M. M. Hosseini, 2001; В. Л. Параскевич, 2002; А. И. Ушаков, 2003; В. Л. Параскевич, 2006; А. В. Камалян, 2007].

Клинический опыт показал, что титан и его сплавы обладают наилучшей биологической совместимостью с костной тканью, нежели другие материалы, используемые для проведения дентальной имплантации. Протезирование с опорой на титановые имплантаты должно проводиться исключительно в случае

полного биологического заживления имплантата к окружающей ткани [А. С. Смирнов, 2000; А. А. Кулаков с соавт., 2002; С. Е. Соболева 2002; С. А. Наумович, 2005; А. А. Сергеев, 2005].

В практической стоматологии по всему миру, процент послеоперационных осложнений все еще остается на высоком уровне и составляет от 10% до 18% от общего числа установленных имплантатов [Ф. Н. Гильмиярова с соавт., 2005; М.А. Амхадова с соавт., 2005]. С точки зрения профилактики воспалительных осложнений при дентальной имплантации, немаловажное значение имеет нормализация микрофлоры полости рта и коррекция ряда иммунологических показателей организма, в связи с этим вопросы профилактики являются актуальной медико-социальной задачей [Э. А. Базикян с соавт. 2000; М. Д. Перова 2002; Э. М. Кузьмина 2003; И. В. Бондаренко, 2005; А. А. Радкевич с соавт., 2009]. В доступной литературе имеются немногочисленные клинико-экспериментальные исследования, направленные на поиски физиотерапевтических методов лечения периимплантитов, обладающих многокомпонентным - противовоспалительное, антибактериальное, регенерационное и иммуномодулирующим действиями [А. А. Миненков с соавт., 2001; И. Б. Корчажкина, 2002; С. А. Бычков, 2005; А. В. Мель, 2005; А. В. Ванцян 2008].

Следовательно, актуальным остается вопрос дальнейшей разработки и внедрения эффективных методов физиотерапии, направленных на компенсацию микроциркуляторных нарушений и ускорению репаративных процессов организма, которые способствуют остеоинтеграции имплантатов. В этом аспекте представляет значительный интерес возможность комбинированного лечения периимплантита с применением иммуномодулятора «Тималина» в сочетании с облучением синим светом длиной волны 450 нм, что и явилось предметом настоящего исследования [А. М. Алиев с соавт., 2017].

Связь темы диссертации с крупными научными программами, основными научно-исследовательскими работами, проводимыми научными учреждениями. Работа инициативная.

Цель исследования: Разработка и внедрение метода лечения больных с периимплантитами с сочетанным применением иммуномодулятора «Тималина» и синего света с длиной волны 450 нм.

Задачи исследования:

1. Ретроспективное изучение истории болезни больных с дефектами зубных рядов после имплантологического лечения по данным стоматологических учреждений г. Ош за 2012-2016 гг.

2. Изучить состояние полости рта пациентов с дефектами зубных рядов

для обоснования операции дентальной имплантации и профилактики осложнений.

3. Дать оценку результатам клинико-лабораторных исследований полости рта до- и после операции дентальной имплантации и эффективности комплексного лечения больных с периимплантитами с использованием синего света с длиной волн 450 нм и иммуномодулятора «Тималина».

4. Провести сравнительные исследования сочетанного применения синего света с длиной волн 450 нм и иммуномодулятора «Тималина» с оценкой эффективности в ближайшие и отдаленные сроки лечения.

Научная новизна полученных результатов.

1. Обоснованы методы исследования состояния полости рта для определения показаний к выполнению операции дентальной имплантации и профилактика осложнений. Выявлено, что до операции дентальной имплантации - 64,9% пациентов имели хорошее и удовлетворительное состояние гигиены полости рта. В 35,1% случаев имелся неудовлетворительный гигиенический индекс и клинические признаки гингивитов.

2. Впервые разработан и внедрен метод лечения пациентов с периимплантитами с сочетанным использованием иммуномодулятора ««Тималин» а» и синего света длиной волны 450 нм. Ближайшие результаты подтверждают выраженное противовоспалительное действие метода: исчезновение признаков воспаления в основной группе на 8,9±1,9, в контроле - 12,2±2,4 сутки ($p<0,05$).

3. Определены клинико-лабораторные показатели, характеризирующие развитие воспаления и эффективность предложенного комплексного лечения пациентов с периимплантитами. Выявлено повышение лейкоцитов в слюне и в перимплантатной жидкости - 4,3±0,5 при норме 1,2±0,2 ($p<0,01$), в слюне - 3,2±0,5, в норме 0,9±0,1 ($p<0,01$). Использование инновационного метода позволило минимизировать осложнения и купировать признаки гингивита.

4. Проведен сравнительный анализ результатов лечения периимплантитов с применением иммуномодулятора «Тималина» и синего света длиной волны 450 нм. Через 12 месяцев в основной группе выздоровление с восстановлением костных структур, в контроле коэффициент эффективности лечения периимлантитов составил 93,0%.

Практическая значимость полученных результатов.

Ценность выполненной работы для учреждений практического здравоохранения заключается в следующем:

- Для определения показаний и противопоказаний к выполнению операции дентальной имплантации и профилактика осложнений обоснованы

клинико-лабораторные методы исследования состояния полости рта, так как доказана важная роль состояния гигиены полости рта в развитии осложнений имплантологического лечения.

- Разработанные методики лечения периимплантитов за счет комбинированного применения иммуномодулятора «Тималина» в сочетании с синим светом, способствует повышению эффективности проводимых лечебно-профилактических мероприятий, а именно уменьшает сроки купирования патологического процесса в тканях пародонта, предотвращает появление воспалительных осложнений на ранних и поздних этапах дентальной имплантации, ускоряет регенеративные процессы организма с уменьшением сроков послеоперационного восстановления.
- Разработанная методика является доступной, малозатратной в использовании и может эффективно применяться в условиях стоматологических учреждений любой формы собственности.
- Полученные результаты исследования внедрены в практику врачей стоматологов в клиниках г. Ош. Материалы диссертации используются в преподавании предмета хирургической стоматологии на кафедре стоматологии медицинского факультета ОшГУ, а также для повышения квалификации врачей стоматологов, в обучении врачей интернов и клинических ординаторов на кафедре стоматологии южного филиала КГМИ и ПК г. Ош.

Экономическая значимость полученных результатов:

Разработанная методика лечения характеризуется медико-социальной эффективностью, поскольку за счет снижения количества послеоперационных осложнений на 30,0% сокращаются сроки лечения.

Основные положения диссертации, выносимые на защиту:

1. Проведение комплекса обоснованных клинико-лабораторных исследований позволяет определить показания и противопоказания к выполнению операции дентальной имплантации с выявлением заболеваний слизистой, пародонта и уровня гигиены полости рта для последующего превентивного лечения.

2. Разработанная методика комплексной терапии воспалительных заболеваний полости рта и осложнений имплантологического лечения с использованием иммуномодулятора «Тималина» и синего света длиной волны 450 нм оказывает выраженное противовоспалительное действие при периимплантитах, существенно улучшает ближайшие результаты лечения и показан в профилактических целях до- и послеоперационом периоде.

3. Изучение отдаленных результатов лечения показывают, что комбинированное применения иммуномодулятора «Тималина» в сочетании с

синим светом длиной волны 450 нм способствует ускорению процессов репаративной регенерации костных тканей периимплантной зоны и улучшению процесса остеоинтеграции.

4. Результаты сравнительного анализа эффективности лечения в основных и сравниваемой группах выявили выраженное местное противовоспалительное действие, что обосновывает его применение для профилактики и лечения периимплантитов, и позволяет рекомендовать для внедрения в практику здравоохранения КР в качестве метода выбора терапии при проведении хирургического этапа по установке дентальных имплантатов.

Личный вклад соискателя. Личное участие соискателя заключается в аналитической обработке литературных данных, клинико-статистических и дополнительных методов исследования по теме диссертации. Лично автором проведен специальный опрос и осмотр больных с периимплантитом после дентальной имплантации. Автор выполнил клиническую апробацию, а также изучил непосредственные, ближайшие и отдалённые результаты лечения у пациентов с периимлантитом после дентальной имплантации.

Апробации результатов диссертации: материалы диссертации доложены и обсуждены на конференции «Ошского областного стоматологического общества» (г. Ош, 2017).

Полнота отражения результатов диссертации в публикациях. Результаты диссертационной работы отражены в 8 статьях, опубликованных в журналах, вошедших в Перечень рецензируемых научных изданий, утвержденных ВАК КР.

Структура и объем диссертации. Диссертационная работа состоит из введения; 4 глав – содержащих: обзор литературы, материал и методы исследования, результаты собственных исследований; выводов; практических рекомендаций, списка использованной литературы. Работа изложена на 137 страницах компьютерного текста, иллюстрирована 13 рисунками, 34 таблицами, 3 формулами. Библиографический указатель включает 236 источников русскоязычных и иностранных авторов, включает собственные публикации.

ОСНОВНОЕ СОДЕРЖАНИЕ РАБОТЫ

Во введении обоснована актуальность темы, определены цель и задачи исследования, изложена научная новизна, научно-практическая значимость, обозначены основные положения, выносимые на защиту.

Глава 1. «Современные аспекты этиопатогенеза, диагностики и клиники дентальных периимплантитов (обзор литературы)», в этой главе

отражены, современное состояние дентальной имплантации и обоснование его применения для лечения дефектов зубных рядов. Описаны современные представления об этиологии и патогенезе дентальных периимплантитов, их диагностика и клиника, а также показаны физиотерапевтические методы лечения воспалительных осложнений после дентальной имплантации, которые позволяют существенно улучшить показатели эффективности профилактики и лечения пациентов с периимплантитами.

Глава 2. «Материалы и методы исследования». Для выяснения коэффициента осложнений после дентальной имплантации нами проведено ретроспективное изучение осложнений в стоматологических клиниках и в стоматологических стационарах г. Ош. По результатам исследования было выяснено, что за последние 5 лет в стоматологических клиниках и стационарах города Ош установлены различные виды имплантата - 6939 пациентам, из них осложнение при одноэтапной установке развилось у 10,4%, а после двухэтапной установки у 6,7%. Также нами проведено диагностическое обследование 650 больных до операции дентальной имплантации и 100 больных после операции, помимо этого изучены 112 больных с периимплантитами.

Для проведения исследования, были использованы следующие методы: ГИ Федорова-Володкиной, проба Шиллера-Писарева, РМА индекс, определение РН ротовой жидкости, пародонтальный индекс Рассела, рентгенологическое обследование, бактериологическое исследование, бактериоскопическое и цитологическое исследование, иммуннофлюорес-центный тест.

Все исследуемые больные, в зависимости от метода лечения, распределены на 2 группы, одна из которых основная, а другая сравниваемая. Исследуемые в группах пациенты, сравнивались между собой по клинико-функциональным характеристикам (табл. 1).

Таблица 1 - Распределение больных с периимплантитами по возрасту и полу

Возрастные группы, лет	Мужчины		Женщины		Всего	
	абс.	%	абс.	%	абс.	%
21-30	3	2,68	1	0,89	4	3,57
31-40	15	13,39	39	34,82	54	48,21
41-50	11	9,82	23	20,54	34	30,36
51-60	6	5,36	11	9,82	17	15,18
старше 60	1	0,89	2	1,79	3	2,68
Итого	36	32,14	76	67,86	112	100

Из табл. следует, что чаще имплантаты устанавливали у больных в возрасте 31-50 (78,57%) лет. В сравниваемой группе, использовались исключительно традиционные методы лечения периимплантитов (кюретаж патологического кармана, удаление грануляционных тканей, назначение антибиотиков). В основной группе ко всем этим мероприятиям добавлено, облучение синим светом и совместное применение иммуномодулятора «Тималина». Процедура облучения синим светом с длиной волны 450нм проводилась над уровнем слизистой оболочки прямо в зоне имплантации, время воздействия не превышает 15 минут, частота процедур не более 2 раз в день и курс лечения составляет 10 дней.

Результаты исследования подвергались статистическому анализу. Определялись следующие статистические характеристики: средняя арифметическая (M), среднее квадратичное отклонение (σ), стандартная ошибка от средней арифметической (m). Применялись два вида статистических критериев: параметрические (t - критерий Стюдента) и непараметрические (U - критерий Уилкоксона). Для выборок с нормальным распределением использовался параметрический метод — коэффициент корреляции Кендалла. Статистическая обработка данных проведена с использованием персонального компьютера с применением программ MS Office 2000, MS Excel 2000, S-Plus 2000, Statistica 5.5.

Глава 3. Результаты собственных исследований.

3.1. Результаты клинико-лабораторных исследований полости рта до проведения дентальной имплантации.

По результатам исследований полости рта до проведения дентальной имплантации выяснено, что у большинства обследуемых пациентов уровень гигиены полости рта находился в удовлетворительном состоянии у 44,9%. Лишь 20,0% пациентов имели хорошую гигиену полости рта, поскольку трепетно относились к своему здоровью, и часто посещали врача стоматолога, соблюдая все его рекомендации по уходу за полостью рта. У 21,1% пациентов гигиена полости рта находилась в неудовлетворительном состоянии, поскольку имелись кариозные зубы, зубной налет и явления начального кариеса. У 14,0% из числа всех обследованных больных гигиена полости рта находилась на плохом уровне, так как имелись наддесневые, поддесневые зубные отложения, налет в межконтактных пунктах зубов, неприятный запах из полости рта и начальные явления гингивита (табл. 2).

В связи с этим планируется необходимость специальной предоперационной подготовки ротовой полости перед проведением

операционных вмешательств у 100 человек одного возраста и пола с одинаковыми показателями гигиены полости рта. Пациенты разделены на 2 группы: сравниваемая - 50 человек, основная - 50 человек, в основной проводили облучение синим светом.

Таблица 2 - Показатели пародонтального индекса Рассела до проведения операции дентальной имплантации

Возраст пациентов, лет	Десна без патологии		Гингивит		Деструктивные изменения костной ткани альвеолярного отростка			
					начальные		выраженные	
	абс.	%	абс.	%	абс.	%	абс.	%
21-30	68	10,4	12	1,8	5	0,7	-	-
31-40	165	25,3	30	4,6	6	0,9	-	-
41-50	61	9,3	134	20,6	19	2,9	-	-
51-60	51	7,8	65	10,0	6	0,9	7	1,0
старше 60	9	1,3	6	0,9	-	-	6	0,9
Итого	**354**	**54,4**	**247**	**38,0**	**36**	**5,5**	**13**	**2,0**

3.2. Результаты клинико-лабораторных исследований полости рта после проведения дентальной имплантации.

После дентальной операции в обеих группах проводилась антибиотикотерапия, десенсибилизирующая терапия, полоскание полости рта антисептическим раствором и обезболивающие препараты, но в основной группе проводился курс облучения синим светом.

Через 2 недели после операции в сравниваемой группе 34,0% больных жаловались на боли в области раны, имелась гиперемия и кровоточивость слизистой в области имплантата. ГИПР находился в хорошем и удовлетворительном состоянии у 53,0% пациентов, а у 47,0% пациентов в неблагоприятном состоянии. В основной группе лишь у 12,0% больных отмечались боли, имелась гиперемия слизистой оболочки. Показатели ГИ в 2,5 раза превосходили показатели, полученные в сравниваемой группе. Процент хорошего и удовлетворительного состояния гигиенического индекса составило в сумме 82,0%, а процент неудовлетворительного и плохого состояния лишь 18,0% процентов.

Таким образом, в основной группе, после соответствующего облучения операционного поля синим светом, отмечено значительное улучшение показателей гигиены полости рта и сокращение сроков эпителизации по отношению к сравниваемой.

3.3. Результаты комплексного лечения периимплантитов с использованием синего света с длиной волны 450 нм и иммуномодулятора «Тималина»

Для проведения своих исследований и лечебных мероприятий мы использовали 1-ый и 2-ой класс периимплантита. 1-ый класс периимплантита было у 45 пациентов, а 2-ой класс – у 67 пациентов (табл. 3).

При проведении клинико-лабораторных обследований в ближайшие сроки после лечения периимплантитов мы обнаружили, что в основной группе у 93,0% пациентов при применении комплексного лечения с использованием синего света и иммуномодулятора «Тималина» уже на 2,1±0,9 сутки наблюдалось значительное улучшение самочувствия, уменьшение отеков и утихание болей в области послеоперационного поля (рис. 1.).

Таблица 3 - Распределение больных в зависимости от класса периимплантита и их принадлежности к полу

Изучаемые группы	Сравниваемая группа (n=35)		Основная группа (n=77)	
	1 – класс (n=15)	2 – класс (n=20)	1 – класс (n=30)	2 – класс (n=47)
Мужчины	5	6	8	17
Женщины	10	14	22	30
Итого	**15**	**20**	**30**	**47**
Всего 112				

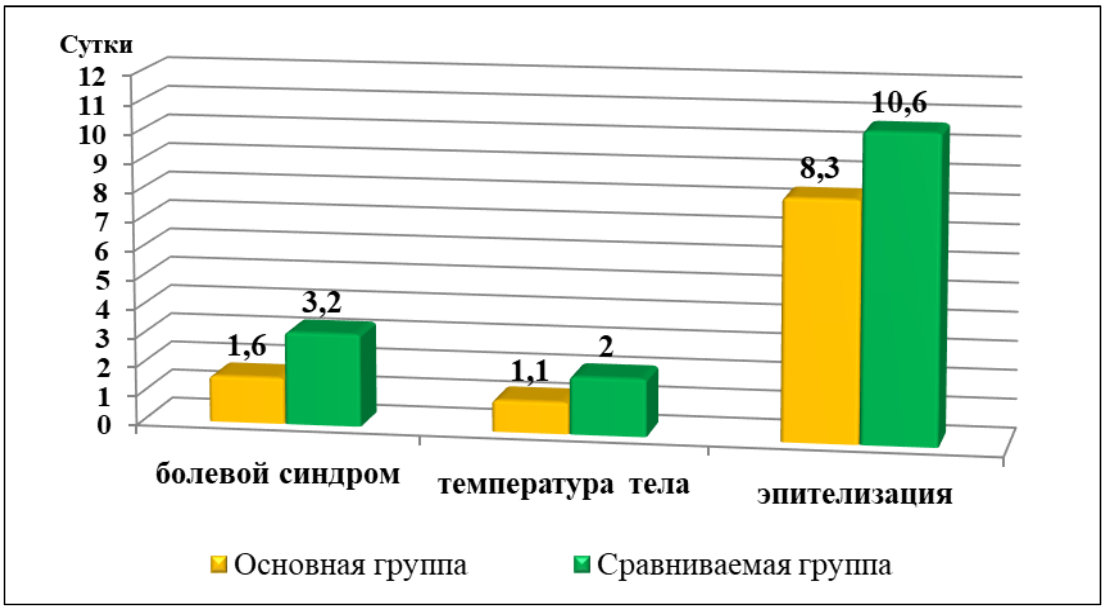

Рис. 1. Сравнительная динамика клинических результатов лечения в обеих исследуемых группах.

На 10 день в основной группе с 1 и 2 классом периимплантита в 99,0% и 95,8% случаев соответственно, воспалительный процесс купировался и десна находилась в здоровом состоянии. В сравниваемой группе процентное соотношение эффективности лечения у пациентов с 1 и 2 классом периимплантита составило 80,0% и 68,5% соответственно, а у оставшихся 20,0% (1-класс) и 31,5% (2-класс) больных были выявлены явления гингивита легкой степени. Следовательно, гигиеническое состояние полости рта у пациентов основной группы значительно лучше, чем у сравниваемой ($p<0,05$).

Исследования доказали, что при комбинированном лечении пациентов с различными формами периимплантита ряд показателей локальной реактивности организма значительно повышается (табл. 4).

Таблица 4 - Абсолютное количество нейтрофилов в 1 мл нестимулированной слюны в обеих исследуемых группах

Группы пациентов	Абсолютное число нейтрофилов в 1 мл. слюны (мг/л)		
	1-й день	5-й день	10-й день
Норма 0,09±0,01			
Основная	0,29±0,03	0,16±0,05	0,10±0,12**
Сравниваемая	0,29±0,03	0,22±0,01	0,19±0,27*

Примечание: Р - достоверность различий до- и после лечения, Р <-*- 0,05 , ** - 0,01.

Отмечено, что в основной группе исследования имеется ощутимая разница в динамике нормализации числа нейтрофилов.

В основной группе, после 5-й процедуры облучения синим светом и применения препарата «Тималина» при периимплантитах как 1, так и 2 класса отмечается нормализация количества эпителиальных клеток в полной мере и в слюне, и в периимплантатной жидкости. В сравниваемой же группе относительная нормализация этих же показателей происходит только через месяц (табл. 5).

Наиболее ощутимая разница показателей в исследуемых группах, была выявлена в дифференциации эпителиальных клеток, поскольку повышение количества зрелых форм эпителиальных клеток в сравниваемой группе, отмечалось лишь на 57,0%, в то время как в основной группе составило 91,0%. Вместе с этим тенденция к снижению числа бактерий рода Str. viridans, Str. Anhaemoliticus и бактерий рода Haemophylus, в основной группе были значительно выше по сравнению со сравниваемой группой. Этот положительный эффект достигается за счет бактерицидной способности синего света с длиной волны 450 нм

Таблица 5 - Колебания числа эпителиальных клеток в слюне (мг/л) в зависимости от класса периимплантита, (M±m)

Периоды исследования	Изучаемые группы			
	основная группа (n=77)		сравниваемая группа (n=35)	
	1 – класс (n=30)	2 – класс (n=47)	1 – класс (n=15)	2 – класс (n=20)
Норма (десневая жидкость) 1,7±0,1				
До лечения	5,1±0,9	4,9±0,3	5,1±0,9	4,9±0,3
После 5-й процедуры	1,8±0,2***	2,0±0,4**	3,6±0,4 *	3,4±0,2 *
После курса лечения	1,7±0,4***	1,8±0,4**	2,4±0,4**	2,5±0,3**
Через 1 месяц	I,7±0,3**	1,7±0,4***	1,8±0,1**	1,9±0,3**

Примечание: Р - достоверность различий до- и после лечения, Р <-*- 0,05 , ** - 0,01, *** -0,001.

Положительный исход операции дентальной имплантации, может быть обеспечен окончательным формированием адаптивного иммунного ответа. Для определения влияния иммуномодулятора «Тималина» на показатели иммунной системы была изучена динамика показателей субпопуляции лимфоцитов в процессе лечения периимплантитов (табл. 6).

Таблица 6 - Динамика основных субпопуляций лимфоцитов в сыворотке крови пациентов в процессе лечения периимлантитов

Показатели в %	Исследуемые группы				
	контрольная группа (доноры n=25)	основная группа (n=77)		сравниваемая группа (n=35)	
		до лечения	после лечения синим светом и тималином	до лечения	после стандартного лечения
CD3+	40,5±1,4	35,3±1,4*	44,6±2,7*	34,0±1,3*	39,0±2,4**
CD4+	32,0±0,7	20,5±1,2*	34,0±0,9*	19,0±1,0*	28,5±0,8***
CD8+	11,5±0,6	12,0±0,8	15,2±0,8*	11,2±0,8	12,6±0,6**
CD16+	8,0±0,2	5,0±0,3*	16,4±0,6*	6,0±0,4	10,0±0,4***
CD 20+	15,0±0,9	13,0±0,6*	19,0±1,2*	11,9±0,8*	14,5±1,2**
ИРИ	1,4±0,5	1,2±0,2*	1,6±0,25*	1,1±0,1*	1,3±0,3**

Примечание – *Р - результат отличается от данных контрольной группы (p<0,001).

**Р - результат отличается от данных исследования основной группы (p<0,005).

***Р - достоверность различия данных контрольной и основной групп.

Согласно И. С. Фрейдлина (2011) и А. А. Ярилина (2010), наиболее информативным показателем состояния иммунной системы является Т-клеточное звено, так как именно его уровень очень мобильный и быстро реагирует на любую активную стимуляцию иммунного ответа. По результатам изучения было выявлено, что содержание субпопуляции Т-лимфоцитов и В-лимфоциты до начала лечения в обеих группах были достоверно снижены по сравнению с контрольной группой ($p<0,001$). Анализируя возможные причины диагностированной иммунодепрессии, можно полагать, что продукты распада поврежденных тканей, активация окислительных процессов, манифестация продукции острофазовых белков и воспалительных цитокинов способствует угнетению лимфоцитов, что может стать основой для гнойно-септических осложнений.

Анализ динамики Т-клеточного иммунитета после лечения синим светом и «Тималином» ом выявил увеличение процентного содержания CD3+, CD4 +, CD8+, CD16+ субпопуляций Т-лимфоцитов. Процентное содержание общих (CD3+) Т-лимфоцитов увеличилось в 1,2 раза и достигло физиологических значений. Процентное содержание Т-хелперов (CD4+) также имело место достоверного увеличения. Процентное содержание цитотоксических лимфоцитов (CD8+) и естественных киллеров (CD16+) соответственно достигло физиологических значений. Иммунорегуляторный индекс (ИРИ) продолжал нарастать выше физиологической нормы. Содержание в крови В-лимфоцитов (CD20+) после лечения синим светом и «Тималином» ом тенденция к нарастанию данного показателя иммунограммы сохранялось. Через месяц после проведенного лечения у пациентов основной группы с 1 и 2 классом периимплантита в 100% и 98,2% случаев соответственно десна находилась в здоровом состоянии. В сравниваемой группе у пациентов с 1 и 2 классом периимплантита эффективность лечения составило 92,0% и 80,0% соответственно. Через 6 месяцев в основной группе наблюдалось полное исчезновение воспаления, а в контроле десна достигла уровня здоровых показателей в 95,0% и 89,0% случаев соответственно. А у оставшихся 5,0% и 11,0% больных явления гингивита приобрели более тяжелое течение, что потребовало проведение повторных лечебных мероприятий. Через 1 год после проведенного лечения, у пациентов основной группы с 1 и 2 классом периимплантита наблюдалось 100% выздоровление периимплантита и десна пребывает в абсолютно здоровом состоянии. В контроле эффективность лечения составила 97,0% и 93,0% соответственно, у 3,0% и 7,0% больных имелось отягощение гингивита течения процесса, в связи с чем, 8 имплантов были удалены из-за развития деструктивных процессов. Отсюда следует, что

через 1 год после дентальной имплантации ГИПР у пациентов основной группы находится на максимально высоком уровне в отличие от пациентов сравниваемой группы.

Таким образом, результаты проведенного исследования подтверждают, что разработанная методика облучения синим светом с длиной волны 450 нм и совместное применение иммуномодулятора «Тималина» является патогенетически обоснованной и высокоэффективной терапией для лечения периимплантитов 1 и 2 класса. При всем этом данная методика, имея выраженный положительный и долгосрочный эффект лечения, выгодно отличается от других стандартных методов базисной терапии, и свидетельствует о целесообразности внедрения в курс ранней реабилитации при периимплантитах после дентальной имплантации. Синий свет оказывает противоотечное, бактерицидное, анальгезирующее воздействие, а также значительно усиливается процесс фагацитоза и улучшается обмен веществ на клеточном уровне за счет применения иммуностимулятора «Тималина».

Глава 4. Анализ данных с оценкой ближайших и отдаленных результатов комплексного лечения периимплантитов.

4.1. Оценка результатов исследования состояния слизистой оболочки и гигиенического индекса полости рта у пациентов в предоперационном периоде.

Определение гигиенического индекса Федорова-Володкиной проводилось всем пациентам, при этом выявлено, что у большинства обследуемых пациентов - 44,9% уровень ГПР находился в удовлетворительном состоянии, у 21,1% - в неудовлетворительном состоянии, в 14,0% случаев ГПР находилась на плохом уровне. Лишь 20,0% пациентов имели хорошую ГПР, т.к. часто посещали врача стоматолога и соблюдали его рекомендации по уходу за полостью рта. (7 табл.).

Таблица 7 --- Результаты гигиенического индекса у пациентов до проведения операции дентальной имплантации

Возраст пациен-тов, лет	Хорошее		Удовлетво-рительное		Неудовлет-ворительное		Плохое		Всего
	абс.	%	абс.	%	абс.	%	абс.	%	
21-30	38	5,8	32	4,9	15	2,3	-	-	**85**
31-40	53	8,1	84	12,9	39	6,0	25	3,8	**201**
41-50	21	3,2	97	14,9	55	8,4	41	6,3	**214**
51-60	13	2,0	67	10,3	26	4,0	23	3,5	**129**
старше 60	5	0,7	12	1,8	2	0,3	2	0,3	**21**
Итого	**13**	**20,0**	**292**	**44,9**	**137**	**21,1**	**91**	**14,0**	**650**

РМА показал, что у 22,2% пациентов преобладает легкая форма гингивита, средняя степень поражения отмечается у 100 больных, у 62,4% пациентов дёсна были без изменения и бледно-розового цвета.

Макрогистохимическое исследование десны показало, что интенсивность окрашивания 2 степени (коричневое) — было у 15,6%, что свидетельствует о наличии воспалительного процесса в десне, а 1 интенсивность окрашивания 1 степени (желтое) было у 22,4%, что свидетельствует о наличии легкого воспаления. При определении pH ротовой жидкости пациенты в основном имели нейтральную реакцию ротовой жидкости. Так у — 351 обследуемых показатели pH слюны находились в пределах нормы 6,9-7,1, у 184 обследуемых pH имела слегка кислую среду = 6,6-6,89, а 115 пациентов показатели pH составили - 6,59. Щелочное значение pH не выявлялось.

Бактериоскопическое и цитологическое исследование десневой жидкости показали, что незначительный рост количества слущенных клеток эпителиоцитов наблюдался во всех возрастных категориях, но особенно выражен в возрастной категории от 41 года до 60 лет. Существенный прирост наличия грибов вида Candida albicans определяется во всех возрастных категориях, но особенно выражено в возрасте от 31 до 60 лет.

Бактериологические исследования наряду с бактериоскопическими, подтверждая, результаты друг друга, показывают особенность микрофлоры в области предстоящего операционного поля. Выявлено среднее количество streptococ anhaemoliticus и streptococ viridians, наряду с этим выявлено и увеличение количества гриба Candida Albicans во всех возрастных группах.

Результаты лечения пациентов облучением синим светом, у которых была лёгкая и средняя степень гингивита 38,0%, у 22,4% с легкой степенью гингивита отмечалась полная ликвидация воспаления десны, у пациентов с средней степенью гингивита 5,3% пациентов в возрасте от 21 до 41 так же удалось добиться полной ликвидации воспаления. Лицам, более старшего возраста 9,9%, у 47 пациентов воспаление купировано, а 18 больным переведено в лёгкую степень. Операция дентальной имплантации отложена на более поздние сроки у 2,7% пациентов, поскольку они нуждались в лечении у врача парадонтолога.

Таким образом, курс терапии облучения синим светом с длиной волны 450нм независимо от наличия и степени воспаления позволило значительно снизить риск возникновения периимплантита и сократить количество послеоперационных осложнений.

4.2. Оценка результатов исследования состояния слизистой оболочки и гигиенического индекса полости рта у пациентов после дентальной имплантации

После полученных положительных результатов от комбинированного применения синего света в предоперационном периоде, мы отобрали 100 человек одного возраста и пола с одинаковыми показателями гигиены полости рта и разделили их на 2 равные группы: 1 – группа (сравниваемая) 50 человек, 2 группа – (основная) тоже 50 человек. ГИ в группе сравнения у 53,0% пациентов находился в удовлетворительном состоянии, а у остальных 47,0% в неудовлетворительном состоянии, т.к. после имплантации гигиена полости рта резко ухудшается. В основной же группе, 12,0% больных жаловались на незначительную болезненность в области раны, имелась гиперемия слизистой оболочки и кровоточивость. ГИ в этой группе практически в 2 раза был лучше, чем в контроле. РМА в сравниваемой группе у 26,0% человек был выявлен гингивит легкой степени, который характеризует возникновение раннего периимплантита, а в основной группе лишь у 8,0% пациентов был обнаружен гингивит легкой степени. Результаты цитологического исследования слюны, показали, что у всех больных с периимплантитами имеется повышенное содержание нейтрофильных лейкоцитов и эпителиальных клеток в слюне по сравнению с нормой почти в 2,5 раза больше чем у здоровых. Количество же лейкоцитов (мг/л) превышало нормальные значения практически в 3 раза в обеих группах, что свидетельствовало о наличии выраженного лейкоцитоза.
После 7-й процедуры облучения синим светом, в основной группе, практически у всех пациентов воспаление полностью купировалось и лишь только 6,0% пациента жаловались на наличие незначительной боли в раны, а в контроле признаки локального воспалительного процесса имелись у 36,0% пациентов.

Таким образом, после облучения операционного поля синим светом, значительно снижается содержание эпителиальных клеток и лейкоцитов в слюне у пациентов основной группы в ранний послеоперационный период, в контроле снижение этих показателей наблюдается через месяц после операции.

4.3. Оценка эффективности сочетанного метода лечения пациентов с периимплантитами с использованием синего света длиной волны 450 нм и иммуномодулятора «Тималина»

Результаты исследования 112 пациентов показали, что значимый положительный эффект от комбинированного применения иммуномодулятора «Тималина» а и облучения синим светом в основной группе достигается уже на 2 сутки после операции, о чем свидетельствуют и полученные результаты, по которым 93,0% пациента отмечали значительное улучшение самочувствия,

стихание болей и отеков в области послеоперационного поля. В контроле у 80,0% больных отмечались выраженные боли и отек в области раны. Значительное снижение температуры тела в основной группе наблюдалось уже на 1 сутки после операции, а в контроле на 2 сутки. Сроки эпителизации слизистой оболочки в основной группе составили 8 дней, а в контроле на 10 сутки. Ликвидации воспалительных явлений в основной группе на 8 сутки, в контроле 12 дней.

Бактериологическое исследование слюны через 10 дней показало, что в основной группе тенденция к снижению числа бактерий рода Str. viridans, Str. Anhaemoliticus и бактерий рода Haemophylus значительно выше по сравнению со сравниваемой группой. Макрогистохимические показатели через 10 дней показали, что в основной группе под воздействием синего света у больных с периимплантитом 1 класса, наблюдается повышение числа зрелых форм эпителиальных клеток до 91,0% процентов, в контроле 57,0%. Через 1 месяц в основной группе с 1 классом периимплантита в 100% десна имела здоровое состояние, в контроле 92,0%. Через 6 месяцев лечения в основной группе десна практически здорова, в контроле воспалительный процесс купировался у 95,0% и 89,0% соответственно. Бактериологическое исследование через 6 месяцев показало, что в основной группе отмечается полное исчезновение штаммов бактерий рода Haemophylus, а так же уменьшение числа Str. viridans и Str. Haemoliticus, в контроле бактерий рода Haemophylus сохранились.

Через 1 год после лечения у 100% пациентов основной группы отмечается полное выздоровление, в контроле 97,0% и 93,0% соответственно группам периимплантитов. Бактериологические данные в основной группе показали в пределах нормы бактерии рода Str. viridans и Str. Anhaemoliticus, а бактерии рода Haemophylus полность отсутствовали в отличие от группы сравнения.

Сопоставление результатов количественной оценки периимплантатной жидкости и слюны на содержание в них различных элементов выявило у больных с периимплантитом значительный прирост объема эпителиальных клеток по сравнению с нормой. Наряду с этим, по сравнению со здоровыми людьми у пациентов с 1 классом периимплантита отмечается повышение содержания эпителиальных клеток в слюне 5,1±0,9 и 1,7±0,1 ($p<0,001$) и в периимплантатной жидкости - 4,8±0,5 в 3 раза по отношению с десневой жидкостью -1,6±0,3 ($p<0,001$). У пациентов с более выраженным течением периимплантита (2 класс) по отношению к здоровым людям, отмечается лишь небольшая разница в содержании эпителиальных клеток в этих средах, и составляет в слюне - 4,9±0,3 и 1,7±0,1 ($p<0,001$), в периимплантатной жидкости - 4,1±0,2 по сравнению с десневой - 1,6±0,3 ($p<0,001$).

Таким образом, разработанная нами методика профилактики и комбинированного лечения периимплантита облучением синим светом с длиной волны 450 нм с применением иммуномодулятора «Тималина», независимо от класса заболевания, оказывает выраженное противовоспалительное, бактерицидное действие, а также повышает местную неспецифическую резистентность и иммунологический статус организма в целом. В совокупности достигаются хорошие результаты эффективности лечения в ближайшие и отдаленные сроки после дентальной имплантации, следствием которого является долгосрочное функционирование внедренных имплантатов.

ВЫВОДЫ

1. Ретроспективное изучение выявило, что дентальной имплантации в наиболее частых случаях проводились 51,6% пациентам с концевыми дефектами зубных рядов; в большинстве случаев - 74,8% пациентам были использованы одноэтапные имплантаты, осложнения составили у 10,4%, а при двухэтапной методике у 25,2% соответственно у 6,7% пациентов. Данные послужили основанием для выполнения настоящего исследования.

2. Исследование состояния полости рта до операции дентальной имплантации у 650 пациентов показало, что у 14,0% гигиена полости рта находилась на плохом уровне, у 21,1% в неудовлетворительном состоянии, у 38,0% диагностирован гингивит который купирован у 35,3% пациентов. После операции дентальной имплантации плохой и неудовлетворительный ГИ в основной группе составил 18,0%, что в 2,5 раза лучше показателей ГИ в сравниваемой группе (47,0%) - за счет развития раннего периимплантита. В обеих основных группах исследования было использовано воздействие на рану облучение синего света с длиной волны 450 нм, что позволило минимизировать осложнения и купировать признаки гингивита.

3. Оценка эффективности комплексного лечения периимплантитов в основной группе показывает на купирование отёка 4,3±0,36 суток (в сравниваемой – 6,1±0,27) ($p<0,05$); сроки заживления 8,3±1,2 и 10,6±2,1 сут. соответственно; исчезновение признаков воспаления 8,9±1,9 и 12,2±2,4 сут. ($p<0,05$) через 1 месяц лечения; выявление купирования признаков воспаления в основной группе у 98,2%, в сравнении - до 80,0% пациентов. Спустя 6 месяцев - ГИ в основной группе в хорошем состоянии, в сравниваемой группе у 11,0% пациентов неудовлетворительное. Конечные результаты подтверждают выраженное противовоспалительное и репаративное действие метода.

4. Результаты сравнительных исследований сочетанного применения

синего цвета с длиной волны 450 нм и иммуномодулятора «Тималина» указывают на положительный эффект в 93,0% в основной группе, в сравниваемой - 20,0%. Через 10 дней лечения периимплантита, купирование воспаления в основной группе у 99,0%, в сравниваемой - у 68,5% пациентов. Через 1 месяц потребовалось лечение у 1,8% в основной и 8,0% пациентов в сравниваемой группах, спустя 6 месяцев в основной группе ГИ в хорошем состоянии, в контроле - у 11,0% пациентов ухудшение. Через 12 месяцев в основной группе полное выздоровление, в сравниваемой группе коэффициент эффективности лечения периимлантитов составил 93,0%. Следовательно, разработанная методика сочетанного лечения и меры профилактики оказывают выраженное противовоспалительное и иммуномодулирующие действие с хорошими результатами эффективности.

ПРАКТИЧЕСКИЕ РЕКОМЕНДАЦИИ

1. При подготовке пациента к проведению операции по дентальной имплантации следует учитывать меняющееся состояние гигиены полости рта и микрофлоры с целью проведения предложенного нами комплекса специальной предоперационной подготовки ротовой полости во избежание возникновения воспалительных осложнений в послеоперационном периоде.

2. Воздействие синего света с длиной волны 450 нм в сочетании с иммуномодулятором «Тималином» на очаг воспаления при периимплантитах и на иммунную систему в целом, способствуют более быстрому купированию признаков воспаления, и улучшает процессы репарации костной ткани периимплантатной области.

3. С целью профилактики воспалительных осложнений в тканях пародонта и более эффективной остеоинтеграции имплантата, рекомендуется в предоперационном периоде и на раннем этапе после операции проведение сочетанного лечения путем воздействия синего света с длиной волны 450 нм и иммуномодулятора «Тималина».

4. На этапе диспансерного наблюдения обоснованным является сочетание курса лечения пациентов синим светом с длиной волны 450 нм с применением иммуномодулятора «Тималина» и профессиональной гигиены полости рта, что способствует снижению к минимуму показателей осложнения после дентальной имплантации.

5. Доказанная эффективность сочетанного воздействия синего света длиной волны 450 нм с иммуномодулятором «Тималином» в комплексной терапии пациентов в до- и послеоперационном периоде дентальной имплантации позволяет нам рекомендовать данную методику лечения в практику стоматологических учреждений республики.

СПИСОК ОПУБЛИКОВАННЫХ РАБОТ ПО ТЕМЕ ДИССЕРТАЦИИ

Алиев, А. М. Обоснование применения дентальной имплантации в комплексе лечения пациентов с дефектами зубных рядов [Текст] / А. М. Алиев / Молодой ученый. - 2016. - № 26 (130). – Ч. II. - С. 193-196

Алиев, А. М. Ретроспективное изучение развития осложнений после имплантации по стоматологическим клиникам города Ош [Текст] / А. М. Алиев, А. М. Ешиев, Д. А. Ешиев // LXII междунар. науч.-практ. конф. «Современная медицина: актуальные вопросы» : сб. ст. – Новосибирск : СибАК, 2016. - № 12 (53). - С. 27-33.

Алиев, А. М. Современные представления об этиологии и патогенезе дентальных периимплантитов [Текст] / А. М. Алиев // VII Международная научно-практическая конференция «Вопросы современной науки: проблемы, тенденции и перспективы» : сб. ст. - Москва, 2016. - Ч. 2. - С. 29-35.

Алиев, А. М. Результаты клинико-лабораторных исследований полости рта после дентальной имплантации с последующим облучением синим светом [Текст] / А. М. Алиев, А. М. Ешиев // International scientific professional periodical journal "The Unity Of Science". – 2016. – С. 87-91.

Алиев, А.М. Изучение топографо-анатомических параметров нижней челюсти с помощью компьютерной томографии, в последующем планирование имплантации [Текст] / А.М. Алиев, А. М. Ешиев, Д. А. Ешиев // Scientia. Химия. Биология. Медицина. - 2016.-№ 6 (6). - С. 21-23.

Алиев, А. М. Комплексное лечение периимплантитов с применением синего света и иммуномодулятора тималина [Электронный ресурс] / А. М. Алиев, А. М. Ешиев // Современные проблемы науки и образования. – 2017. – № 2. – режим доступа: https://www.science-education.ru/ru/article/view?id=26275

Алиев, А. М. Применение физиотерапевтических процедур после дентальной имплантации [Текст] / А. М. Алиев, А. М. Ешиев // III международная научно-практ. конференция «Актуальные вопросы медицины в современных условиях» (г. Санкт-Петербург, 11 января 2017г.) : сб. научн. тр. - Санкт-Петербург, 2017. - № 4. - С. 81-88.

Алиев, А. М. Оптимизация методов профилактики и предупреждения возникновения воспалительных осложнений до проведения дентальной имплантации [Текст] / А. М. Алиев, А. М. Ешиев // Международная научно-практ. конференция «Инновационные процессы в научной среде» (г. Екатеринбург, 12 января 2017 г.) : сб. материалов. – Иркутск : Научное партнерство «Апекс», 2017. – С. 21-29.

Алиев Арзымат Момунжановичтин «Көк жарыкты жана иммуномодуляторду колдонуу менен переимплантиттердин алдын алуу жана дарылоо» деген темада, 14.01.14 – стоматология адистиги боюнча медицина илимдеринин кандидаты окумуштуу даражасына изденүү үчүн жазылган диссертациясынын кыскача

КОРУТУНДУСУ

Негизги сөздөр: көк жарык, иммуномодулятор, периимплантит, дарылоо.

Изилдөөнүн объектилери: денталдык имплантация операциясына чейинки 650 бейтап, операциядан кийинки 100 бейтап 1 жана 2 класстагы периимплантиттер бар 112 бейтап.

Изилдөөнүн максаты: Периимплантиттер менен оорулуу адамдарды «Тималин» иммуномодуляторун жана толкундун узундугу 450 нм көк жарыкты айкалыштырып колдонуу менен дарылоо методун иштеп чыгуу жана киргизүү.

Изилдөөнүн ыкмалары: жалпы клиникалык, лабораториялык, биохимиялык, рентгенологиялык, бактериоскопиялык, статистикалык, цитологиялык, иммунологиялык методдор.

Алынган натыйжалар жана жаңылыктар: Денталдык имплантациядан кийинки сезгенүү оорлошууларынын алдын алуунун жана дарылоонун сапатын жогорулатуу үчүн «Тималин» иммуномодуляторун колдонуу менен айкалыштырып көк жарыкты нурлантуу методикасы иштелип чыкты жана клиникалык практикага киргизилди. Клиникалык-лабораториялык изилдөөлөрдүн жыйынтыктары менен көк жарыкты колдонуу операцияга чейин жана андан кийин ооз көңдөйүнүн гигиеналык индексине оң таасирин тийгизе турганы, ал эми көк жарыкты «Тималин» иммуномодулятору менен чогуу пайдалануу периимплантиттерди дарылоонун натыйжалуулугун кыйла жогорулатып жана бейтаптардын оропедиялык жардамды күтүү мөөнөтүн кыскарта турганы аныкталды. Мында жакынкы мөөнөттө дарылоонун оң натыйжасы негизги топто 93,0% бейтапта, контролдук топто - 20,0%да белгиленген. Позитивдүү жыйынтык организмдин репаративдик-регенерациялык функцияларын стимуляциялоонун, жергиликтүү өзгөчөлүү эмес резистенттүүлүктү жана жалпысынан иммунитетти жогорулатуунун аркасында жетишилет.

Колдонуу чөйрөсү: стоматология, жаак-бет хирургиясы.

РЕЗЮМЕ

диссертации Алиева Арзымата Момунжановича на тему: «Профилактика и лечение периимплантитов с применением синего света и иммуномодулятора» на соискание ученой степени кандидата медицинских наук по специальности: 14.01.14-стоматология

Ключевые слова: синий свет, иммуномодулятор, периимплантит, лечение.

Объект исследования: 650 пациентов до операции дентальной имплантации, 100 пациентов после операции и 112 пациентов с периимплантитами 1 и 2 класса.

Цель работы: Разработка и внедрение метода лечения больных с периимплантитами с сочетанным применением иммуномодулятора «Тималина» и синего света с длиной волны 450 нм.

Методы исследования: общеклинические, лабораторные, биохимические, рентгенологические, бактериоскопические, статистические.

Полученные результаты и их новизна: Разработана и внедрена в клиническую практику методика облучения синим светом в сочетании с применением иммуномодулятора «Тималина» для повышения качества профилактики и лечения воспалительных осложнений после дентальной имплантации. Результатами клинико-лабораторных исследований установлено, что применение синего света положительно влияет на гигиенический индекс в полости рта как до, так и после операции, а совместное использование синего света с иммуномодулятором «Тималином» значительно повышает эффективность лечения периимплантитов и сокращает сроки ожидания пациентов за ортопедической помощью. При этом положительный эффект лечения в ближайшие сроки в основной группе 93,0%, в контроле - 20,0%. Позитивный результат достигается за счет стимулирования репаративно-регенерационных функций организма, повышения местной неспецифической резистентности и иммунитета в целом.

Область применения: стоматология, челюстно-лицевая хирургия.

SUMMARY

of Aliyev Arzymat Momunzhanovich dissertation thesis on the theme «Prevention and treatment of peri-implantitis with the use of blue light and immunomodulator», for the degree of candidate of medical sciences on specialty: 14.01.14 - stomatology

Keywords: blue light, an immunomodulator, peri-implantitis, treatment

Object of the study: 650 patients before the operation of dental implantation, 100 patients after surgery and 112 patients with peri-implantitis of 1 and 2 classes.

Objective: Development and implementation of the method of treatment of patients with peri-implantitis with combined use of immunomodulator "Thymalin" and blue light with a wavelength of 450 nm.

Methods of investigation: clinical, laboratory, biochemical, radiological, bacterioscopic, statistical.

The obtained results and their novelty: Developed and introduced into clinical practice methods of irradiation with blue light in combination with the use of immunomodulator "Thymalin" to improve the quality of prevention and treatment of inflammatory complications after dental implantation.

The results of clinical and laboratory researches it is established that the application of blue light has a positive effect on the hygienic index of the oral cavity before and after surgery, and combined application of blue light with immunomodulator "Timalin" significantly increases the effectiveness of treatment of periimplantitis and reduces the waiting time of patients for orthopaedic care.

At the same time, the positive effect of treatment in the immediate terms in the main group is 93,0%, in control – 20,0%. A positive result is achieved by stimulating the reparative and regenerative functions of the body, increasing local nonspecific resistance and immunity in general.

Scope: dentistry, maxillofacial surgery.

ПЕРЕЧЕНЬ УСЛОВНЫХ ОБОЗНАЧЕНИЙ

ГИ - Гигиенический индекс
ГИПР - Гигиенический индекс полости рта
ГПР - Гигиена полости рта
КГМА - Кыргызская государственная медицинская академия
КГМИПиПК - Кыргызский государственный медицинский институт переподготовки и повышения квалификации
КОЕ/г - Колониеобразующая единица / на грамм
КР - Кыргызская Республика
МЗ - Министерство здравоохранения
нм - нанометр
НСДИ-470 - низкоинтенсивное светодиодное излучение с длиной волны 470 нм
ОМОКБ - Ошская межобластная объединенная клиническая больница
ОшГУ - Ошский государственный университет
РМА - Папиллярно-маргинально-альвеолярный
РФ - Российская Федерация
ЮО НАН - Южное отделение национальной академии наук
ИРИ - Иммунорегуляторный индекс

Подписано к печати _____2018 г.
Заказ №1483. Тираж 50 экз. Бумага офсетная.
Формат бумаги 60 х 90/16. Объем 1,0 п. л.
Отпечатано в типографии КГМА им. И.К. Ахунбаева
720020, г. Бишкек, ул. Ахунбаева, 92
тел.: 0555-79-94-58