МИНИСТЕРСТВО ЗДРАВООХРАНЕНИЯ КЫРГЫЗСКОЙ РЕСПУБЛИКИ
КЫРГЫЗСКАЯ ГОСУДАРСТВЕННАЯ МЕДИЦИНСКАЯ АКАДЕМИЯ
имени И.К. АХУНБАЕВА

МИНИСТЕРСТВО ОБРАЗОВАНИЯ И НАУКИ
КЫРГЫЗСКОЙ РЕСПУБЛИКИ
ФЕДЕРАЛЬНОЕ АГЕНТСТВО ПО ОБРАЗОВАНИЮ
РОССИЙСКОЙ ФЕДЕРАЦИИ

ГОУ ВПО КЫРГЫЗСКО-РОССИЙСКИЙ СЛАВЯНСКИЙ УНИВЕРСИТЕТ
имени Б.Н. ЕЛЬЦИНА

Диссертационный совет Д.14.16.535

На правах рукописи
УДК 616.716.4-007.24-089.844(575.3)

ДЖУМАЕВ ШЕРЗОД МИРЗОЕВИЧ

ОПТИМИЗАЦИЯ ХИРУРГИЧЕСКОГО ЛЕЧЕНИЯ БОЛЬНЫХ С ДЕФЕКТАМИ И ДЕФОРМАЦИЯМИ НИЖНЕЙ ЧЕЛЮСТИ В УСЛОВИЯХ РЕСПУБЛИКИ ТАДЖИКИСТАН

14.01.14 – стоматология

Автореферат диссертации на соискание ученой степени
кандидата медицинских наук

Бишкек – 2018

Работа выполнена в Научно-клиническом институте стоматологии и челюстно-лицевой хирургии Республики Таджикистан, г. Душанбе

Научный руководитель: доктор медицинских наук, профессор,
Таиров Умар Таирович

Официальные оппоненты: доктор медицинских наук, профессор,
Супиев Турган Курбанович

доктор медицинских наук, профессор
Юлдашев Ильшат Мухитдинович

Ведущая (оппонирующая) организация: Ташкентский государственный стоматологический институт (Республика Узбекистан, 700047, г. Ташкент, ул. Тараккиет 103).

Защита диссертации состоится «____» _____2018 г. в ___ час. на заседании диссертационного совета Д.14.16.535 при Кыргызской государственной медицинской академии им. ИК Ахунбаева и Кыргызско-Российского Славянского университета им. БН Ельцина, по адресу: 720020, Кыргызская Республика, г. Бишкек, ул. Ахунбаева, 92.

С диссертацией можно ознакомиться в библиотеке Кыргызской государственной медицинской академии им. И.К. Ахунбаева по адресу: г. Бишкек, ул. Ахунбаева, 92 и Кыргызско-Российского Славянского университета им. Б.Н. Ельцина по адресу: г. Бишкек, ул. Киевская, 44.
(http: www.kgma.kg)

Автореферат разослан «___»_____2017г.

Ученый секретарь
диссертационного совета,
к.м.н., доцент **Цой А. Р.**

ОБЩАЯ ХАРАКТЕРИСТИКА РАБОТЫ

Актуальность темы диссертации. Помимо врожденных аномалий основными факторами образования обширных дефектов и деформаций нижней челюсти являются радикальные операции по поводу доброкачественных и злокачественных новообразований, травмы, огнестрельные ранения, а также различные воспалительные заболевания нижней челюсти и их последствия. Помимо нарушения эстетики лица, они сопровождаются функциональными изменениями жевания, речи и дыхания [Ю. И. Чергештов, 1996; У. Т. Таиров, 2010].

За последние годы отмечается тенденция роста травматизма, опухолевых и воспалительных заболеваний, а также врожденных и приобретенных аномалий зубочелюстной системы [А. И. Неробеев с соавт. 1997, 1997; Е. В. Вербо, 1998; А. И. Неробеев с соавт. 2001; Е. В. Вербо, 2004; Е. В. Вербо с соавт., 2005].

При любых дефектах нижней челюсти с нарушением ее непрерывности целесообразно одномоментное возмещение дефекта и стремление сохранения непрерывности нижней челюсти. Для возмещения дефектов и деформаций нижней челюсти предложены многочисленные способы: костно-пластическая реконструкция различными видами трансплантатов и биоактивными остеопластическими материалами, увеличение объема костной ткани путем дистракционного остеогенеза, эндопротезирование биосовместимыми имплантатами и пластинами, аутотрасплантатами взятыми из ребра, гребня подвздошной кости, свода черепа, трубчатых костей [А. И. Неробеев с соавт., 1997, П. Г. Сысолятин с соавт., 1999, 2000, 2010].

Наиболее распространенным методом устранения дефектов и деформаций нижней челюсти является костная пластика с применением трансплантатов различного генеза: ауто-аллотрансплантаты, брефотрансплантаты, комбинированные трансплантаты [А. А. Никитин с соавт., 1979, П. Г. Сысолятин 1995, П. Г. Сысолятин с соавт., 1995; А. И. Неробеев с соавт. 1996; 1997, 1997; А. А. Никитин с соавт., 2000; А.А. Никитин 2012].

Технические сложности, возникающие в случае отторжения, полного или частичного рассасывания пересаженных аутотрансплантатов, а также значительный процент осложнений при пересадке аллогенных трансплантатов повышают интерес специалистов к использованию новых материалов для эндопротезирования дефектов и деформаций нижней челюсти: титан, поли – ГАП, углепластик, керамика [П. Г. Сысолятин с соавт., 2000, 2010].

Реконструктивно-восстановительное лечение и медико-социальная реабилитация этих больных являются актуальной проблемой медицинской науки и практики.

Аутотрасплантаты являются более подходящим материалом для пластики, но их использование сопряжено с дополнительной травмой, также вероятен большой риск отторжения, рассасывания и не исключается риск передачи инфекции (ВИЧ, гепатит) [А. А. Никитин с соавт., 1979; П. Г. Сысолятин с соавт., 1995; А. И. Неробеев с соавт. 1997; П. Г. Сысолятин с соавт., 1999; 2000; А. А. Никитин с соавт., 2000; В. Н. Анциферов с соавт., 2008; Н. Б. Асташина, 2006; А. А. Никитин, 2012].

Применение аллотрасплантатов предполагает наличие их предварительной заготовки и, в тоже время, не решает проблему тканевой несовместимости, не исключается риск отторжения и рассасывания.

Часто после возмещения дефектов и деформаций нижней челюсти не всегда удается сразу достичь желаемого косметического и функционального результата. В последующем, после операции, необходимы корригирующие операции, контурная пластика и рациональное протезирование.

Открытие новых и изучение свойств существующих различных видов биологически-совместимых материалов привело к созданию и внедрению в клиническую практику титановых пластин и эндопротезов для устранения дефектов и деформаций нижней челюсти. На современном этапе развития реконструктивной хирургии использование реконструктивных титановых пластин и эндопротезов является наиболее перспективной альтернативой трансплантациям и проведению достаточно технически сложных, травматичных и высоко затратных способов лечения больных с дефектами и деформациями нижней челюсти. Послеоперационная медицинская и социальная реабилитация таких больных весьма актуальна в условиях РТ.

Связь темы диссертации с крупными научными программами, основными научно-исследовательскими работами, проводимыми научными учреждениями. Диссертационная работа выполнена в рамках плана научно-исследовательских работ НКИС и ЧЛХ РТ.

Цель исследования. На основе анализа состояния оказания помощи больным с дефектами и деформациями нижней челюсти, усовершенствование методов хирургического лечения путем выбора оптимальных способов хирургического лечения применительно к условиям Республики Таджикистан.

Задачи исследования:

1. Провести ретроспективный анализ архивного материала, историй болезней за последние 10 лет (2007-2016 гг.). Дать комплексную оценку состоянию оказания помощи, характеру дефектов и деформаций нижней челюсти, методам хирургического лечения в ведущих челюстно-лицевых стационарах РТ.

2. Провести анкетирование больных для выявления социально-экономических и этнокультурных особенностей, приоритетов при выборе

вариантов лечения и реабилитации в РТ.

3. Усовершенствовать и обосновать показания к применению титановых реконструктивных пластин и эндопротезов при лечении больных с дефектами и деформациями нижней челюсти.

4. Определить оптимальные способы хирургического лечения и реабилитации больных с дефектами и деформациями нижней челюсти в РТ.

Научная новизна полученных результатов.

- Впервые в РТ проведено изучение и дана оценка хирургическим методам лечения больных с дефектами и деформациями нижней челюсти, предложена оптимальная тактика оперативного лечения, реабилитации и диспансерного наблюдения больных с дефектами и деформациями нижней челюсти в РТ.
- На основании ретроспективного анализа историй болезни 175 больных с дефектами и деформациями нижней челюсти за последние 10 лет, выявлены существенные изъяны и недостатки при оказании медицинской помощи больным с дефектами и деформациями нижней челюсти, как на этапах оперативного лечения, так и их последующей медицинской и социальной реабилитации.
- С учётом социально-экономических и этнокультурных особенностей населения РТ, экономической целесообразности, обеспеченности кадровыми ресурсами и материально-техническим потенциалом рекомендованы альтернативные, низкозатратные методики, основанные на использовании реконструктивных титановых пластин и эндопротезов с целью возмещения дефектов и деформаций нижней челюсти. Определены показания к их применению. Даны рекомендации по срокам изготовления и конструкциям съёмного и несъёмного протезирования, в том числе на дентальных имплантатах, а также по социальной реабилитации на предмет установления групп инвалидности.

Практическая значимость полученных результатов.

1. Выявленные недостатки в работе специализированных челюстно-лицевых отделений учреждений РТ в диагностике, оперативном лечении и последующей медицинской реабилитации больных с дефектами и деформациями нижней челюсти рекомендуются к учету и последующему устранению.

2. Предложенные рекомендации и разработанные показания к применению реконструктивных титановых пластин и эндопротезов ВНЧС при устранении дефектов и деформаций нижней челюсти не являются высоко затратными, (в зависимости от величины дефекта и деформации нижней челюсти колеблется в пределах 2646-5498 сомони), они относительно легко выполнимы и не требуют использования дорогостоящего медицинского

оборудования.

3. Одномоментное использование дентальных имплантатов рекомендуется в сочетании с реконструктивными титановыми пластинами для последующего рационального протезирования несъёмными протезами.

4. Разработанные практические критерии по установлению групп инвалидности больным с выраженными нарушениями функций жевания, глотания, речи и дыхания рекомендуются для практического применения структурам социальной защиты населения Министерства здравоохранения и социальной защиты населения РТ.

Результаты исследования внедрены в практическую деятельность отделений: ЧЛХ НКИС и ЧЛХ; ЧЛХ областной больницы г. Худжанда; опухолей головы и шеи Республиканского онкологического научного центра и общей хирургии международной Таджикско-Иранской клиники им. Абу али ибн Сино [П 3.].

Экономическая значимость полученных результатов:

Предложенные рекомендации и разработанные показания к применению реконструктивных титановых пластин и эндопротезов ВНЧС при устранении дефектов и деформаций нижней челюсти не требуют использования дорогостоящего медицинского оборудования, значительно сокращаются сроки стационарного лечения на 43,0%, характеризуются медико-социальной эффективностью, включающей сокращение сроков послеоперационного лечения, снижение расходов на лекарственные препараты.

Основные положения диссертации, выносимые на защиту.

1. Проведенное впервые в РТ изучение результатов лечения больных с дефектами и деформациями нижней челюсти, выявило существенные изъяны и недостатки при оказании медицинской помощи на этапах оперативного лечения, так и их последующей медицинской и социальной реабилитации. Ретроспективный анализ 175 историй болезни, архивного материала показал частые осложнения при использовании несертифицированных, изготовленных кустарным способом реконструктивных пластин и эндопротезов.

2. Выбор метода хирургического лечения и реабилитации больных с дефектами и деформаций нижней челюсти, анкилозом ВНЧС в первую очередь зависит от характера дефекта, его величины, локализации, протяжённости, возраста и наличия тяжёлых сопутствующих и рецидивирующих заболеваний.

3. Выбор способа хирургического лечения необходимо проводить с учетом общего состояния здоровья, социально-экономических, этнокультурных особенностей, пожеланий и возможностей больных и их родителей, обеспеченности квалифицированным кадровым потенциалом, уровнем технической оснащённости медицинского специализированного учреждения.

Личный вклад соискателя: Автором лично проводилась подготовка, клиническое обследование и планирование хирургического лечения всех больных, проведено 15 (16,8%) операций и 74 (83,2%) ассистенций больных с дефектами и деформациями нижней челюсти. Автором лично проведены статистическая обработка результатов, оформление диссертационного исследования и подготовка научных публикаций по теме диссертации.

Апробация результатов исследования.

Материалы диссертационного исследования доложены на: заседаниях научно-практических конференций НКИС и ЧЛХ (2013, 2014, 2015, 2016, 2017); 3-м Съезде стоматологов Таджикистана (2013); Республиканской конференции по актуальным вопросам стоматологии и ЧЛХ (Худжанд, 2014); 9-ой научно-практической конференции молодых учёных и студентов ТГМУ им. Абу али ибн Сино с международным участием (Душанбе, 2014); Республиканской конференции «Медицинские материалы и имплантаты с памятью формы в практике ЧЛХ и стоматологии» (Душанбе, 2015); научно-практической конференции посвященной 25-летию Независимости РТ «Актуальные проблемы стоматологии на уровне первичной медико-санитарной помощи» (Душанбе, 2016).

Полнота отражения результатов диссертации в публикациях.

Результаты диссертационной работы отражены в 14 статьях, опубликованных в журналах, вошедших в Перечень рецензируемых научных изданий, утвержденных ВАК КР, из них 3 статьи изданы в журналах входящих в Российский индекс научного цитирования и соответствуют теме диссертации.

По результатам работы получены 2 патента на разработанные устройства для замещения дефектов и деформаций нижней челюсти, имеется 2 рационализаторских предложения и 3 акта внедрения.

Структура и объем диссертации.

Диссертационная работа состоит из введения; 3 глав - содержащих обзор литературы, материал и методы исследования, результаты собственных исследований; выводов; практических рекомендаций; списка использованной литературы и 3 приложений. Работа изложена на 135 страницах компьютерного текста, иллюстрирована 40 рисунками (в том числе диаграммы и приложение) и 7 таблицами. Библиографический указатель содержит 227 источников русскоязычных и иностранных авторов, включает собственные публикации.

ОСНОВНОЕ СОДЕРЖАНИЕ ДИССЕРТАЦИИ

В 1-й главе **«Вопросы реконструктивно – восстановительных операций при лечении больных с дефектами и деформациями нижней челюсти»** представлен обзор литературных данных по современным

материалам и методам реконструктивных оперативных вмешательств при лечении дефектов и деформаций нижней челюсти, также применительно к условиям РТ.

Анализ научной информации по литературным источникам показал, что, несмотря на достигнутые успехи в области изучения устранения дефектов и деформации нижней челюсти, проблема хирургического лечения и функциональной реабилитации больных с изъянами нижней челюсти остается до конца нерешенной. Перспективным направлением в реконструкции нижней челюсти является замещение протяженных дефектов с одномоментным включением в конструкцию остеозамещающего материала, дентальных имплантатов, позволяющих провести ортопедическую реабилитацию, т.е. с выраженным улучшением жевательной эффективности.

Во 2-й главе, «Материал и методы исследования» представлена характеристика предмета и объектов исследования, проведено описание методов исследования. В основу работы положен анализ архивных данных - истории болезни больных 4–х лечебных учреждений по ЧЛХ, которые проводили обследование и оперативное лечение 175 больных (89 - мужчин и 86 - женщин) по поводу дефектов и деформаций нижней челюсти, а также собственные клинические наблюдения за 89 больными (47 - мужчин и 42 - женщины) в возрасте от 15-75 лет с вышеуказанными заболеваниями за период с 2007-2016 гг.

Методы исследования включали: 1. Общепринятые клинико–лабораторные исследования. 2. Рентгенологические исследования (ортопантомография, рентгенография черепа в анфас и профиль, КТ, МРТ). Телеренгенографию проводили больным с симметричной и не симметричной микрогнатией нижней челюсти и анкилоза ВНЧС (23 больным). КТ и МРТ проводили по показаниям при обширных опухолях и анкилозах ВНЧС (7 больным). 3. Фотографирование и изучение диагностических моделей, 4. Анкетирование больных для выявления социально-экономических и этнокультурных особенностей. 5. Статистические методы.

После всестороннего обследования довольно подробно обсуждали план оперативного вмешательства с больными и их родственниками, при этом тщательно объясняли варианты существующих методов оперативного лечения, останавливаясь на преимуществах и недостатках того или иного оперативного лечения. И только получив их согласие, мы приступали к проведению оперативного вмешательства.

Глава 3, «Анализ состояния и результаты лечения больных с дефектами и деформациями нижней челюсти в Республике Таджикистан». В разделе 3.1. «Ретроспективный анализ историй болезни, архивного материала больных с дефектами и деформациями нижней челюсти в

ведущих клиниках челюстно-лицевой хирургии Республики Таджикистан в 2007 - 2016гг.» представлен анализ архивного материала - 175 историй болезни больных с дефектами и деформациями нижней челюсти 4-х ведущих клиник республики.

При анализе архивного материала нами выявлено, что в исследуемых историях болезни не во всех случаях проводились требуемые для конкретной патологии методы исследования. Во многих случаях отсутствовали рентгенологические исследования, ортопантомография на этапах лечения и при выписке, не проводилось фотографирование и фотометрия. В подавляющем большинстве случаев все обследования сводились к традиционным клинико-биохимическим лабораторным анализам. И как следствие, недостаточно полноценного обследования, врачами допускались серьезные ошибки при планировании и проведении оперативного лечения.

В табл. 1 представлены виды операций, проведенных в изучаемой группе больных в лечебных учреждениях за исследуемый период.

Таблица 1 - Виды проведенных оперативных вмешательств по данным архивного материала.

Вид оперативного вмешательства	Количество больных, (%)
Расширенная биопсия с экскохлеацией	64 (36,6%)
Резекция нижней челюсти с последующим замещением дефекта, индивидуально изготовленным в зуботехнической лаборатории никелид-титановыми пластинами и эндопротезом ВНЧС	26 (14,9%)
Резекция нижней челюсти с расширенной биопсией без замещения дефекта	14 (8,0%)
Экскохлеация и заполнение образовавшегося дефекта никелид-титановой стружкой	14 (8,0%)
Редресация при анкилозах ВНЧС	12 (6,9%)
Резекция нижней челюсти с пластикой ауторебром	11 (6,3%)
Резекция нижней челюсти с замещением образовавшегося дефекта титановой стружкой в сочетании с титановой сеткой	9 (5,1%)
Частичная резекция суставной головки предушным доступом	2 (1,1%)
Горизонтальная остеотомия ветви нижней челюсти по Рауэру	2 (1,1%)
Резекция и замещение дефекта челюсти проволочной дугой	1 (0,6%)

В целом, анализ показывает, что в большинстве случаев при восстановлении дефектов и деформаций нижней челюсти использовались методики, без учета современных достижений в реконструктивной хирургии лица. В 64 (36,6%) больным, проводилась обычная расширенная биопсия с экскохлеацией опухоли, в 9 (5,1%) случаях замещение дефекта индивидуально изготовленными никелид-титановыми пластинами и в 14 (8,0%) случаях расширенная биопсия без замещения дефекта. Также в 14 (8,0%) случаях проведены операции экскохлеации и заполнение образовавшегося дефекта никелид-титановой стружкой. В 9 (5,1%) случаях, резекция с последующим замещением титановой стружкой в сочетании с титановой сеткой, а в 11 (6,3%) случаях, резекция нижней челюсти с замещением ауторебром. Оперативные вмешательства, выполненные при анкилозах ВНЧС: редрессация в 12 (6,9%) случаях, остеотомия ветви челюсти в 4 (2,2%) случаях, а также артропластика ВНЧС никелид-титановым эндопротезом отлитым кустарно, в зуботехнической лаборатории в 17 (9,8%) случаях сопровождались полным рецидивом и воспалительными осложнениями. С учетом достижений реконструктивной хирургии лица на современном этапе, по нашему мнению, вышеприведенные оперативные вмешательства не выдерживают критики.

Таким образом, многочисленные случаи рецидива опухолей, анкилоза ВНЧС, а также воспалительные осложнения с последующим отторжением никелид-титановых пластин и эндопротезов, свидетельствуют о неэффективности применения указанных методов лечения. Что касается использования никелид-титановых пластин и эндопротезов изготовленных не промышленным способом и не имеющих государственной регистрации в РТ, мы считаем такую практику категорически недопустимой. Тем более, что в продаже имеются приемлемые по цене стандартные медицинские образцы реконструктивных титановых пластин и эндопротезов, экспортируемых в республику из Российской Федерации и других стран.

В разделе 3.2, «Результаты анкетирования больных, по выявлению предпочтений и особенностей проведения хирургического реконструктивно-восстановительного лечения в условиях РТ», представлены результаты анкетирования 89 больных, для выявления социально-экономических и этнокультурных особенностей. Вопросы анкеты были переведены на таджикский язык для удобства и корректности опроса. Из участвовавших в опросе 89 больных, городские жители составили 17 или 19,1%, проживающие в сельской местности – 72 или 80,9%. По уровню образования, подавляющее число больных имели среднее образование – 76 или 85,4%. По количественному составу семьи – 66 респондентов (74,1%) имели многодетные семьи – от 5 и более членов, 23 (25,9%) респондента имели в

составе семьи 4 и менее членов. При анализе социально-экономического статуса нами было определено, что 76 больных или 85,0% имеют среднемесячный доход ниже среднего прожиточного минимума по республике, 13 больных (15,0%) - равный или выше среднего минимума. Согласно приведенным данным можно составить среднестатистический портрет больного – респондента опроса. Это житель сельского региона РТ, трудоспособного возраста (25-55 лет), относящий себя, по конфессиональному признаку к исламу, со средним образованием, имеющим многодетную семью и имеющий доход ниже среднего прожиточного минимума по республике.

Анализ финансовых затрат среднестатистической семьи показал, что 85,0% среднемесячного дохода расходуется на питание и приобретение медикаментов.

Только 32 респондента или 36,0% опрошенных положительно ответили на вопрос: «… согласны ли они на прохождение длительного, многоэтапного лечения, для полноценного восстановления функции и эстетики пораженных частей лицевого скелета», - 57 респондентов не были настроены на длительное, многоэтапное лечение и реабилитацию хирургической патологии лица. Часть больных не имела четкого представления о существующих способах оперативного лечения подобных дефектов и деформаций. 38 больных (67,0%) ($P<0,05$) из 57, причиной отказа назвали недостаточность средств на дорогостоящие оперативные вмешательства, 24 (42,0%) – объяснили отказ боязнью возникновения рецидива заболевания (чаще всего опухолевого процесса) при проведении восстановительного реконструктивного лечения, а также неуверенность в правильном приемлемом исходе лечения. 52 (92,0%) ($P<0,05$) больных из 57 связали отказ от некоторых видов оперативного вмешательства религиозными причинами. Больше всего больных не устраивал факт пересадки ксено- материала, аллотрансплантация. Также отмечены случаи отказа больных от применения аутотрансплантации по религиозным мотивам.

Наиболее часто, ввиду указанных финансовых и религиозно-культуральных причин, больные отдавали предпочтение применению титановых пластин и эндопротезов ВНЧС системы «Конмет», приемлемым по цене – 82 (92,1%) ($P<0,05$) больных. В случаях отсутствия финансовых средств 7 (7,9%) ($P<0,05$) больных предпочли проведение аутопластики ребром.

В разделе 3.3, «Анализ лечения больных с дефектами и деформациями нижней челюсти по материалам отделения реконструктивной и пластической хирургии лица НКИС и ЧЛХ РТ». представлен анализ результатов лечения больных с 2005 по 2016 гг. Всего госпитализировано больных с новообразованиями, дефектами и деформациями

нижней челюсти 89 больных в возрасте от 15 до 75 лет, из них мужчин – 47 (52,8 %) и женщин – 42 (47,2 %) (табл. 2).

Таблица 2 - Распределение больных по возрасту, полу и факторам, обусловившим дефекты и деформации нижней челюсти

Возраст, лет	Факторы, приведшие к дефектам и деформациям нижней челюсти								Всего больных, (%)
	опухоли		анкилоз		остеомиелит		травмы и др.		
	м	ж	м	ж	м	ж	м	ж	
15-25	4	4	3	2	2	2	3	2	22 (24,7%)
26-35	3	4	2	1	2	2	2	2	18 (20,2%)
36-45	4	4	1	1	1	1	1	3	16 (18,0%)
46-55	3	4	1	1	1	1	2	1	14 (15,7%)
56-65	2	3	1	-	2	-	3	1	12 (13,5%)
66-75	2	1	-	-	1	1	1	1	7 (7,9%)
Всего:	18	20	8	5	9	7	12	10	89 (100%)
Итого:	38 (42,7%)		13 (14,6%)		16 (18,0%)		22 (24,7%)		

Преимущественно это были 38 (42,7%) больных, после лечения новообразований различных отделов нижней челюсти - амелобластома – 30 (33,7%) и остеобластокластома – 8 (9,0%). Больные, у которых дефекты и деформации нижней челюсти обусловлены травмой и врожденными аномалиями составили 22 (24,7%) человека, с воспалительной этиологией (в основном остеомиелиты) - 16 (18%). Больные с анкилозами ВНЧС составили 13 (14,6%). Среди госпитализированных больных были преимущественно лица в возрасте от 15-45 лет - 56 (62,9%), причем 23 (25,8%) из них составили больные с новообразованиями нижней челюсти, что свидетельствует о поражении опухолевыми заболеваниями преимущественно в молодом возрасте.

По характеру проведенных оперативных вмешательств больные распределены следующим образом (табл. 3).

На сегодняшней день полная реабилитация больного после костной пластики на челюстях возможна лишь при изготовлении адекватного зубного протеза. Возникшие условия в результате остеопластики, не всегда позволяют получить хороший функциональный оттиск, определить центральную окклюзию и оптимальную высоту нижнего отдела лица, что сказывается на фиксации и стабилизации протеза.

Таблица 3 - Виды проведенных оперативных вмешательств по замещению дефектов и деформаций нижней челюсти по собственному клиническому материалу

№ пп	Вид операции	Количество больных, (%)
1.	Резекция нижней челюсти с замещением дефекта, реконструктивной титановой пластиной системы «Конмет» (РФ).	41 (46,0%)
2.	Резекция нижней челюсти с замещением дефекта, титановыми пластинами и эндопротезом ВНЧС системы «Конмет» (РФ).	34 (38,2%)
3.	Резекция нижней челюсти с замещением дефекта аутоpебpом	7 (7,9%)
4.	Резекция нижней челюсти с замещением костного дефекта эндопротезом ВНЧС и титановой реконструктивной пластиной, с фиксированными дентальными имплантатами системы Radix Gimlet-llS-Combi (Белоруссия).	7 (7,9%)
Итого:		89 (100%)

Отсутствие зубов, с достаточно выраженной вершиной гребня аутотрансплантата, наличие рубцов, тяжей, мягкотканых и костных выступов, отсутствие места для постановки искусственных зубов препятствует изготовлению качественного протеза.

С целью улучшения ортопедической реабилитации нами предложено применение дентальных имплантатов системы Radix Gimlet-llS-Combi (Белоруссия) в комбинации с реконструктивной титановой пластиной (патент РТ на изобретение №TJ 702 от 1 июля 2015 г. и патент РТ на изобретение № TJ 730 от 16 сентября 2015 г.

Суть методики заключается в следующем: с учетом локализации дефекта и наличия опорных зубов при планировании операции мы заранее определяли места предполагаемого расположения дентальных имплантатов в теле реконструктивной (для нижней челюсти) пластины. Затем перед оперативным вмешательством проводили фиксацию на нее дентальных имплантатов системы Radix Gimlet-llS-Combi (рис. 1.).

При выборе способа оперативного вмешательство и замещения дефекта мы в основном исходили из обстоятельств, связанных с пожеланиями больных и их родственников. С учетом характера дефекта, возраста, сопутствующих заболеваний и технической оснащенности клиники, мы предлагали варианты аутотрансплантации: аутоpебpом, подвздошной костью, малоберцовой костью,

а также замещение стандартными реконструктивными титановыми пластинами и эндопротезом ВНЧС.

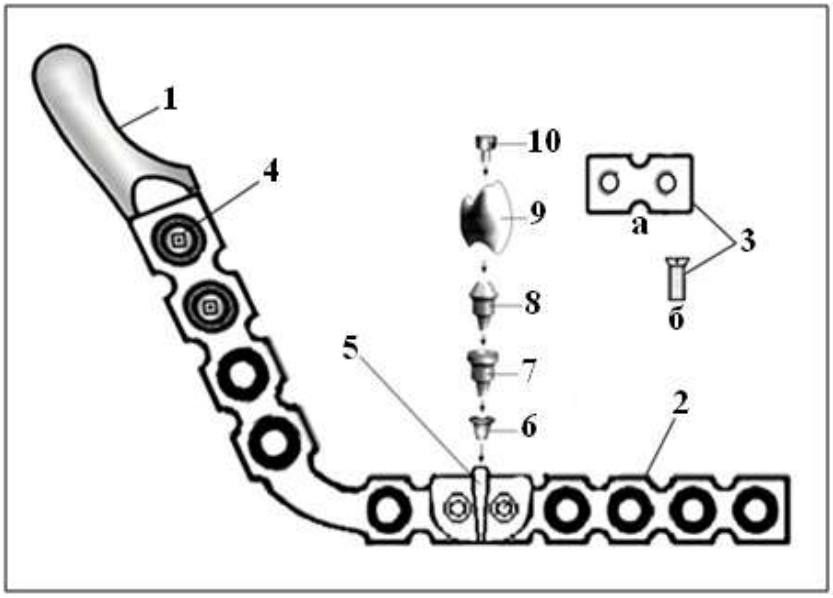

Рис. 1. Схематическое изображение эндопротеза ВНЧС в сочетании с реконструктивной пластиной и дентальным имплантатом Radix Gimlet-lls-Combi: 1. Эндопротез ВНЧС; 2. Реконструктивная пластина; 3. Мини пластина с двумя нарезными отверстиями (**а**) и фиксирующий винт (**б**); 4. Винты, фиксирующие эндопротез ВНЧС к реконструктивной пластине; 5. Прикрепленный к реконструктивной пластине титановый имплантат Radix Gimlet-lls-Combi; 6. Заглушка имплантата; 7. Формирователь десневой мембраны 8. Абатмент имплантата; 9. Коронка; 10. Фиксирующий винт для коронки.

Из общего количества больных, только в 7 случаях больные согласились на аутотрансплантацию ауторебром. Во всех остальных случаях замещение дефектов и деформаций производилось реконструктивными титановыми пластинами и эндопротезом ВНЧС системы «Конмет» (РФ).

Ближайшие и отдаленные результаты наблюдения в течение 1,5-2 лет после замещения реконструктивными пластинами и эндопротезом ВНЧС показали высокую эффективность. Многие больные с опухолевыми поражениями от предложенных повторных операций аутотрансплантатами отказывались ввиду того, что их в определенной мере устраивала достигнутая симметрия лица. Из 82-х случаев применения реконструктивных пластин и эндопротеза ВНЧС отмечались осложнения в 3 эпизодах:

— перелом реконструктивной титановой пластины в области угла через 1,5 года после операции, что было связано с бытовой травмой;

— отторжение титанового эндопротеза ВНЧС после развития гнойно-воспалительного процесса в ближайший послеоперационный период, что связано с гнойным отитом;

— оголение реконструктивной пластины в области угла и тела нижней челюсти через 6 месяцев после операции. Этой пациентке ранее была проведена неоднократная лучевая терапия по поводу злокачественного новообразования нижней челюсти.

Клинический пример.

Больной А., (и/б № 88) 1996 г.р., поступил 25.10.2013г. в НКИС и ЧЛХ с жалобами на затруднённую речь и приём пищи, а также на опухолевидное образование в правой половине лица, заполняющее частично ротовую полость.

Из анамнеза болезни: начало заболевания связывает с полученной травмой в детском возрасте. После травмы осталась незначительная асимметрия за счёт припухлости в правой половине лица, на которую родители не обращали внимания и за медицинской помощью не обращались по религиозным соображениям, а также из-за отсутствия каких-либо болевых ощущений. По мере увеличения размера припухлости и присоединения функциональных и косметических нарушений, родители вынуждены были обратиться в НКИС и ЧЛХ.

Местно: при внешнем осмотре отмечается резко выраженная асимметрия лица за счет опухолевидного образования локализирующегося в области правой половины средней и нижней зоны лица. Кожа над припухлостью не изменена, пальпаторно безболезненная. Открывание рта свободное. В полости рта определяется опухолевидное образование, которое почти на 2/3 заполняет полость рта, при этом язык смещён резко влево и визуально определяется при инструментальном осмотре. Затруднена речь и глотание (рис. 2.).

Рис. 2. Вид лица (анфас) до операции у больного А. (и/б № 88).

На ортопантомограмме определяется деструкция костных тканей нижней челюсти справа в области тела, угла и ветви. Деструкция костной ткани неравномерная, местами определяются полости с четкими границами (рис. 3.).

Рис. 3. Ортопантомограмма больного А. (и/б № 88) до операции.

На основании клинических и рентгенологических данных установлен предварительный диагноз: Амелобластома правой половины нижней челюсти.

Больному была предложена современная методика оперативного лечения и замещение дефекта с использованием ауто- или аллотрансплантатов. Больной А. и его родители категорически отказались от аутотрансплантации. В связи с этим было принято решение, после удаления опухоли, замещение дефекта одномоментно титановыми реконструктивными пластинами и эндопротезом ВНЧС системы «Конмет» (РФ).

28.10.2013 г. под общим интубационным эндотрахеальным наркозом произведена половинная резекция нижней челюсти от уровня 43-го зуба с экзартикуляцией нижней челюсти справа (рис. 4.) с одномоментным замещением костного дефекта эндопротезом ВНЧС и титановой реконструктивной пластиной, в которой были заранее зафиксированы дентальные имплантаты системы Radix Gimlet-llS-Combi (см. рис. 1.).

Послеоперационный период протекал без осложнений. Швы были сняты на 8-е сутки. На 10-е сутки проведена контрольная ортопантомограмма и больной выписан из клиники под амбулаторное наблюдение.

По истечении 9 месяцев больному А. в отделении дентальной имплантологии изготовлен несъемный металлокерамический мостовидный протез с опорой на дентальные имплантаты (рис. 5. и рис. 6.).

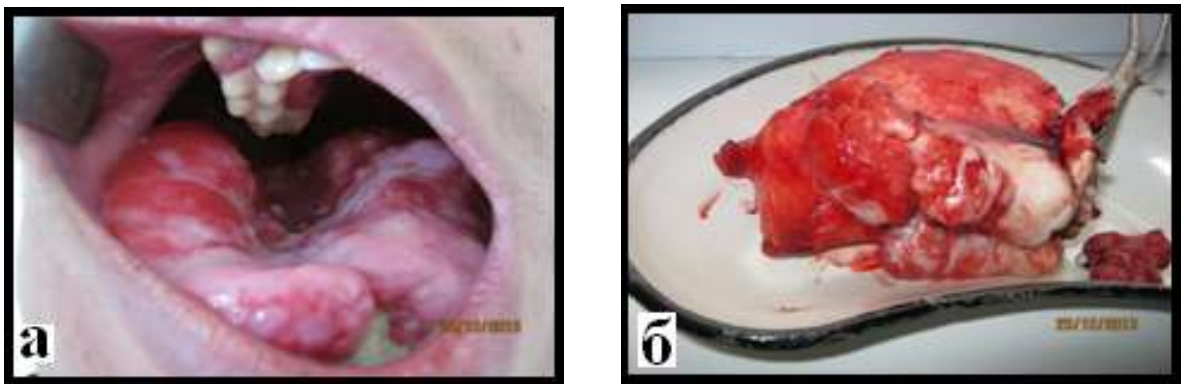

Рис. 4. Больной А. (и/б № 88): **а** - вид ротовой полости до операции и **б** - фрагмент резецированного участка нижней челюсти в едином блоке с опухолью.

Рис. 5. Вид лица (анфас) после операции у больного А., (и/б № 88).

Рис. 6. Ортопантомограмма больного А. через год после проведенного протезирования на дентальных имплантатах.

ВЫВОДЫ

1. Ретроспективный анализ лечения больных с дефектами и деформациями нижней челюсти в специализированных стационарах Республики Таджикистан выявил серьезные недостатки в выборе способов оперативного лечения и реабилитации. У 100% больных выявлен рецидив опухоли после операции расширенной биопсии с одномоментной экскохлеацией опухоли, в 11 случаях из 13 - отторжение пластин и эндопротезов ВНЧС, воспалительные осложнения у 7 больных из 11 при пластике ауторебром. Методика заполнения ложа опухоли после экскохлеации титановой стружкой, горизонтальная остеотомия по Рауэру, эндопротезы ВНЧС, изготовленные кустарным способом – являются устаревшими и опасными для применения методиками.

2. Анкетирование 89 больных выявило социально-экономические и этнокультурные особенности больных в выборе вариантов хирургического лечения. 38 больных (67,0%) ($P<0,05$) имели недостаточно средств на дорогостоящие оперативные вмешательства, 52 (92,0%) ($P<0,05$) связывали отказ от некоторых видов оперативного вмешательства по религиозным причинам. Но наиболее часто, больные отказывались от замещения дефектов аутотрансплантатами с нанесением дополнительной операционной раны и вероятностью развития осложнений, как во время операции, так и в послеоперационном периоде. Вследствие указанных причин, предпочтение имели титановые пластины и эндопротезы ВНЧС системы «Конмет» (РФ), приемлемые по цене - 82 (92,1%) ($P<0,05$) больных.

3. Перспективным направлением в реконструкции послеоперационного дефекта нижней челюсти является его замещение стандартизированной титановой пластиной с одномоментным включением в конструкцию остеозамещающего материала, дентальных имплантатов, позволяющих провести ортопедическую реабилитацию с использованием несъёмного протезирования.

4. Использование стандартных, лицензированных титановых реконструктивных пластин нижней челюсти и эндопротезов ВНЧС при оперативном лечении 82 больных показало высокую эффективность. При отказе больного от проведения аутотрансплантации, данные методики являются вариантами выбора.

ПРАКТИЧЕСКИЕ РЕКОМЕНДАЦИИ

1. Предложенные рекомендации и разработанные показания к применению реконструктивных титановых пластин и эндопротезов ВНЧС при устранении дефектов и деформаций нижней челюсти являются мало затратными, относительно легко выполнимы и не требуют использования дорогостоящего медицинского оборудования.

2. Предложенные нами методики одномоментного использования дентальных имплантатов в структуре реконструктивных титановых пластин позволят в последующем произвести рациональное протезирование несъемными конструкциями.

3. При отказе больного от применения аутотрансплантации для первичной пластики дефектов нижней челюсти, в условиях Республики Таджикистан, целесообразным считаем использование титановых реконструктивных пластин и эндопротезов ВНЧС.

4. В соответствии со статьей Закона РТ « О страховых и государственных пенсиях» рекомендуется включить в перечень постановления Правительства РТ от 2-го октября 2012 г., №543, больных с дефектами и деформациями нижней челюсти сопровождающиеся выраженными нарушениями функции жевания, глотания, речи и дыхания.

СПИСОК ОПУБЛИКОВАННЫХ РАБОТ ПО ТЕМЕ ДИССЕРТАЦИИ:

1. **Джумаев, Ш. М.** Хирургическое лечение опухолей нижней челюсти и анкилозов височно–нижнечелюстного сустава с применением эндопротезов системы «Конмет» [Текст] / У. Т. Таиров, З. Я. Юсупов, И. У. Ибрагимов, Ш. М. Джумаев // Актуальные проблемы стоматологии и челюстно–лицевой хирургии : республиканская научно–практ. конф. : сб. тр. – Худжанд, 2014. – С. 146–148.

2. **Джумаев, Ш. М.** Использование реконструктивных титановых пластин и имплантатов мыщелкового отростка при хирургическом лечении новообразований нижней челюсти [Текст] / У. Т. Таиров, З. Я. Юсупов, Ш. М. Джумаев // Вестник Авиценны. – Душанбе : ТГМУ, 2015. - № 2. – С. 64-68.

3. **Джумаев, Ш. М.** Применение титановых эндопротезов с включёнными дентальными имплантатами для устранения дефектов и деформаций нижней челюсти в пределах зубного ряда [Текст] / Ш. М. Джумаев, У. Т. Таиров // Медицинские материалы и имплантаты с памятью формы в челюстно–лицевой хирургии и стоматологии : науч–практ. конф. посв. 24 летию гос. независимости РТ : сб. тр. – Душанбе, 2015. – С. 47–49.

4. **Джумаев, Ш. М.** Хирургическое лечение больных с дефектами и деформациями нижней челюсти с применением титановых эндопротезов [Текст] / У. Т. Таиров, Ш. М. Джумаев // Роль молодёжи в развитии

отечественной науки : республиканская научно-практ. конф. : сб. ст. - Душанбе, 2015. – С. 123-127.
5. **Джумаев, Ш. М.** Устранение костных дефектов нижней челюсти эндопротезами из никелид – титана [Текст] / М. Ш. Мирзоев, М. М. Косимов, С. Ш. Хакназаров, М. М. Акбаров, Ш. М. Джумаев // Медицинские материалы и имплантаты с памятью формы в челюстно-лицевой хирургии и стоматологии. – научно–практ. конф НКИС И ЧЛХ, посв. 25 летию гос. независимости РТ : сб. тр. - Душанбе, 2015. – С. 94-98.
6. **Джумаев, Ш. М.** Хирургическое лечение переломов мыщелкового отростка нижней челюсти с применением титановых устройств [Текст] / М. Ш. Мирзоев, Ш. М. Джумаев, Б. А. Салимов // Актуальные проблемы стоматологии на уровне первичной медико–санитарной помощи : научно–практ. конф. посв. 25–летию гос. независимости РТ : материалы. – Душанбе: Рашт, 2016. – С. 188–190.
7. **Джумаев, Ш. М.** Материалы для замещения дефектов и деформаций нижней челюсти (обзор литературы) [Текст] / Ш. М. Джумаев, У. Т. Таиров // Актуальные проблемы стоматологии на уровне первичной медико–санитарной помощи : научно–практ. конф. НКИСиЧЛХ, посв. 25–летию гос. независимости РТ : материалы. – Душанбе: Рашт, 2016. – С. 106–109.
8. **Джумаев, Ш. М.** Хирургическое лечение анкилозов височно-нижнечелюстного сустава с применением титановых эндопротезов системы «Конмет» [Текст] / У. Т. Таиров, Ш. М. Джумаев, А. Р. Кудратов // Наука, новые технологии и инновации Кыргызстана. – Бишкек, 2016. – № 7. – С. 65-68.
9. **Джумаев, Ш. М.** Замещение дефектов и деформаций после удаления новообразований нижней челюсти с применением эндопротезов системы «Конмет» [Текст] / Ш. М. Джумаев // Известия ВУЗов Кыргызстана. – Бишкек, 2016. – № 9. – С. 48–51.
10. **Джумаев, Ш. М.** Реконструктивно–восстановительные операции при дефектах и деформациях нижней челюсти (обзор литературы) [Текст] / У. Т. Таиров, Ш. М. Джумаев // Наука, новые технологии и инновации Кыргызстана. – Бишкек, 2016. – № 7. – С. 88–94.
11. **Джумаев, Ш. М.** Эндопротезирование костных дефектов и деформации при остеомиелитах нижней челюсти [Текст] / Ш. М. Джумаев, У. Т. Таиров // Известия ВУЗов Кыргызстана. – Бишкек, 2016. – № 9 – С. 57–60.
12. **Джумаев, Ш. М.** Остеопластические материалы для замещения дефектов и деформаций нижней челюсти [Текст] / У. Т. Таиров, Ш. М. Джумаев, А. Р. Кудратов // Вестник академии медицинских наук Таджикистана. – Душанбе, 2016. – № 3. – С. 90–100.
13. **Джумаев, Ш. М.** Восстановительное хирургическое лечение различных видов дефектов и деформаций нижней челюсти [Текст] / Ш. М. Джумаев, У. Т.

Таиров, А. Р. Кудратов // Вестник последипломного образования в сфере здравоохранения. – Душанбе, 2017. - № 2. – С. 83-90.
14. **Джумаев, Ш. М.** Применение эндопротезов системы «Конмет» при хирургическом лечении опухолей нижней челюсти и анкилозов височно-нижнечелюстного сустава [Текст] / Ш. М. Джумаев, У. Т. Таиров, З. Я. Юсупов // Научно –информационный журнал «CONCEPT стоматология». - Алматы, 2017. - №1 (19). - С. 64-66.

Патенты на изобретения:

1. **Патент № TJ 702 Республики Таджикистан.** Устройство для замещения дефектов и деформаций нижней челюсти [Текст] / У. Т. Таиров, Ш. М. Джумаев, Г. А. Джураев ; заявитель НКИ стоматологии и ЧЛХ (г. Душанбе). – №1500923 ; заявл. 11.03.15 ; опубл. 01.07.2015, Бюл. № 110. – 4 с.
2. **Патент № TJ 730 Республики Таджикистан.** Конструкция для замещения дефектов и деформации нижней челюсти, расположенного в пределах зубного ряда [Текст] / У. Т. Таиров, Ш. М. Джумаев, С. Ш. Хакназаров ; заявитель НКИ стоматологии и ЧЛХ (г. Душанбе). – №1500944 ; заявл. 28.04.2014 ; опубл. 16.09.2015, Бюл. № 108. – 4 с.

Джумаев Шерзод Мирзоевичтин «Тажикстан Республикасынын шарттарында астыңкы жаак кемтиктери жана деформациясы менен оорулууларды хирургиялык дарылоону оптималдаштыруу» деген темада, 14.01.14 – стоматология адистиги боюнча медицина илимдеринин кандидаты илимий даражасына изденүү үчүн жазылган диссертациясынын кыскача

КОРУТУНДУСУ

Негизги сөздөр: реконструктивдик калыбына келтирүүчү операциялар, кемтиктер жана деформациялар, астыңкы жаак, титан эндопротездери.

Изилдөөнүн объектилери: Тажикстан Республикасынын дарылоо мекемелеринде 175 оорулуунун архивдик бейтап баяндарын талдоо, 89 оорулуунуу өздүк байкоолору – астыңкы жаактын кемтиктери жана деформациясына байланыштуу көбүнесе титандан реконструктивдик пластиналарды жана чыкый астыңкы жаак муун эндопротездерин колдонуу менен оорулууларды текшерүү жана оперативдик дарылоо.

Изилдөөнүн максаты.Астыңкы жаак кемтиктери жана деформациялары менен оорулууларга жардам көрсөтүү абалын талдоонун негизинде Тажикстан Республикасынын шарттарына колдонулушу мүмкүн болгон хирургиялык

дарылоонун оптималдуу ыкмаларын тандоо аркылуу хирургиялык дарылоонун усулдарын өркүндөтүү.

Изилдөөнүн ыкмалары: клиникалык, лабораториялык, рентгенологиялык (ортопантомография, телерентгенография, компьютердик томография, МРТ), сурамжылоо, сүрөткө тартуу, клиника-статистикалык изилдөөлөр.

Алынган жыйынтыктар жана жаңылыктар. Тажикстан Республикасында акыркы 10 жылда астыңкы жаак кемтиктери жана деформациясы менен оорулууларды медициналык тейлөөсүн уюштуруу маселелери изилденди. Астыңкы жаак кемтиктери жана деформациясы менен 89 оорулууларды текшерүү жана реконструктивдик пластина жана чыкый астыңкы жаак муун эндопротездерин колдонуу менен оперативдик дарылоо жүргүзүлдү, аларды колдонууга көрсөтмөлөр аныкталды. Алардын жогорку натыйжалуулугу далилденди. Тажикстан Республикасында астыңкы жаак кемтиктери жана деформациялары менен оорулууларды толук кандуу медициналык реабилитациялоо жүргүзүү боюнча сунуштар иштелип чыкты жана сунушталды.

Тажикстан Республикасында алгачкы жолу астыңкы жаак кемтиктери жана деформациялары менен оорулууларды дарылоонун хирургиялык ыкмаларынын изилдөөсү жүргүзүлүп, баа берилди, оперативдик дарылоонун, реабилитациянын жана диспансердик көзөмөлдүн оптималдуу тактикасы сунушталды. Архивдин өткөнгө серп салган талдоосунун негизинде жардам көрсөтүүдө олуттуу кемчиликтер табылды, альтернативдүү, аз чыгымдуу ыкмалар сунушталды, майыптуулук топторун аныктоо предметине социалдык реабилитация боюнча сунуштар берилди.

Колдонуу тармагы: жаак-бет хирургиясы, онкология.

РЕЗЮМЕ

диссертации Джумаева Шерзода Мирзоевича на тему: «Оптимизация хирургического лечения больных с дефектами и деформациями нижней челюсти в условиях Республики Таджикистан» на соискание ученой степени кандидата медицинских наук по специальности 14.01.14 – стоматология

Ключевые слова: реконструктивно-восстановительные операции, дефекты и деформации, нижняя челюсть, титановые эндопротезы.

Объект исследования: Анализ архивных историй болезни 175 больных в лечебных учреждениях РТ, собственные наблюдения 89 больных - обследование и оперативное лечение по поводу дефектов и деформаций нижней челюсти преимущественно с использованием титановых

реконструктивных пластин и эндопротезов ВНЧС.

Цель исследования. На основе анализа состояния оказания помощи больным с дефектами и деформациями нижней челюсти, усовершенствование методов хирургического лечения путем выбора оптимальных способов хирургического лечения применительно к условиям Республики Таджикистан.

Методы исследования: клинические, лабораторные, рентгенологические (ортопантомография, телерентгенография, КТ, МРТ), анкетирование, фотографирование, клинико-статистические.

Полученные результаты и их новизна. Изучены вопросы организации медицинского обслуживания больных с дефектами и деформациями нижней челюсти за последние 10 лет в РТ. Проведено обследование и оперативное лечение 89 больных с дефектами и деформациями нижней челюсти с использованием реконструктивных пластин и эндопротезов ВНЧС, определены показания к их применению. Доказана их высокая эффективность. Разработаны и предложены рекомендации по совершенствованию оказания полноценной медицинской реабилитации больным с дефектами и деформациями нижней челюсти в РТ.

Впервые в Республике Таджикистан проведено изучение и дана оценка хирургических методов лечения больных с дефектами и деформациями нижней челюсти, предложена оптимальная тактика оперативного лечения, реабилитации и диспансерного наблюдения. На основании ретроспективного анализа архива, выявлены существенные изъяны и недостатки при оказании помощи, рекомендованы альтернативные, низкозатратные методики, даны рекомендации по социальной реабилитации на предмет установления групп инвалидности.

Область применения: челюстно-лицевая хирургия, онкология.

SUMMARY

of Dzhumaev Sherzod Mirzoevich dissertation thesis on the theme: «Optimization of surgical treatment of patients with defects and deformations of the mandible in the Republic of Tajikistan» for the degree of candidate of medical sciences in specialty 14.01.14 – stomatology

Key words: Reconstructive surgery, defects and deformities, anterior mandible, titanium implants.

The objects of research: Analysis of archival medical histories of 175 patients in medical institutions of the Republic of Tajikistan, own observations of 89 patients - examination and surgical treatment for defects and deformations of the anterior mandible, mainly using titanium reconstructive plates and endoprostheses of the TMJ.

Research objective. On the basis of the analysis of the state of rendering assistance to patients with defects and deformations of the anterior mandible, the improvement of methods of surgical treatment by choosing the optimal methods of surgical treatment in relation to the conditions of the Republic of Tajikistan.

Methods of research: clinical, laboratory, radiographic X-ray (orthopantomography, teleradiography, computed tomography, MRI), questionnaires, photographing, clinico-statistical.

The results and scientific novelty: The issues of the organization of medical care for patients with defects and deformations of the anterior mandible over the past 10 years in the Republic of Tajikistan have been studied. Examination and surgical treatment of 89 patients with defects and deformations of the anterior mandible with the use of reconstructive plates and endoprostheses of the TMJ were performed, and indications for their use were determined. Their high efficiency is proved. Recommendations have been developed and proposed for improving the provision of full-fledged medical rehabilitation to patients with defects and deformities of the anterior mandible in the Republic of Tajikistan.

For the first time in the Republic of Tajikistan, the study and evaluation of surgical methods of treatment of patients with defects and deformations of the anterior mandible have been conducted, and the optimal tactics of surgical treatment, rehabilitation and dispensary observation have been proposed. On the basis of a retrospective analysis of the archive, significant defects and shortcomings in the provision of assistance were revealed, alternative, low-cost methods were recommended, and recommendations for social rehabilitation for establishing disability groups were given.

Scope: maxillary facial surgery, oncology.

СПИСОК УСЛОВНЫХ ОБОЗНАЧЕНИЙ

ВНЧС, TMJ	— височно-нижнечелюстной сустав
ГУ НМЦ	— Государственное учреждение Национального медицинского центра
КТ	— компьютерная томография
МРТ, MRI	— магнитно-резонансная томография
НКИС и ЧЛХ	— Научно-клинический институт стоматологии и челюстно-лицевой хирургии
РМАПО	— Российская медицинская академия последипломного образования
РТ	— Республика Таджикистан
РФ	— Российская Федерация
ЧЛХ	— челюстно-лицевая хирургия

Подписано к печати ____.12.2017 г.
Заказ №1466. Тираж 100 экз. Бумага офсетная.
Формат бумаги 60 х 90/16. Объем 1,75 п. л.
Отпечатано в типографии КГМА им. И.К.Ахунбаева
720020, г. Бишкек, ул. Ахунбаева, 92
тел.: 0555-79-94-58