

**КЫРГЫЗСКАЯ ГОСУДАРСТВЕННАЯ МЕДИЦИНСКАЯ АКАДЕМИЯ
им. И. К. АХУНБАЕВА**

**КЫРГЫЗСКО–РОССИЙСКИЙ СЛАВЯНСКИЙ УНИВЕРСИТЕТ
им Б. Н. ЕЛЬЦИНА**

Диссертационный совет Д 14.20.625

На правах рукописи
УДК 616.65–007.6+616.65–002.2–003.7–089.87

ДЖАПАРОВ ЖАНЫБЕК ТОКТОГАЛИЕВИЧ

**ПОКАЗАНИЕ И ЭФФЕКТИВНОСТЬ ТРАНСУРЕТРАЛЬНОЙ
РЕЗЕКЦИИ ПРИ ДОБРОКАЧЕСТВЕННОЙ ГИПЕРПЛАЗИИ
ПРЕДСТАТЕЛЬНОЙ ЖЕЛЕЗЫ ОСЛОЖНЕННЫЙ КАЛЬКУЛЕЗНЫМ
ПРОСТАТИТОМ**

14.01.23 – урология

Автореферат
диссертации на соискание ученой степени
кандидата медицинских наук

Бишкек – 2021

Работа выполнена на кафедре специализированной хирургических предметов Кыргызского государственного медицинского института подготовки и переподготовки кадров им. С. Б. Даниярова

**Научный
руководитель:**

Усупбаев Акылбек Чолпонкулович,
доктор медицинских наук, профессор,
заведующий кафедрой урологии и андрологии им.
М. Т. Тыналиева Кыргызской государственной
медицинской академии им. И. К. Ахунбаева

**Официальные
оппоненты:**

Хусаинов Тамерлан Эркенович,
доктор медицинских наук, профессор,
зав. кафедрой урологии и андрологии
Акционерного общества «Казахский медицинский
университет непрерывного образования»

Оморев Дастанбек Жамалдинович
кандидат медицинских наук,
зав. отделением урологии Ошской городской
клинической больницы

Ведущая организация

Акционерное общество «Научный центр урологии
им. Б. У. Джарбусынова», кафедра урологии,
(050060, Республика Казахстан, г. Алматы, улица
Басенова 2).

Защита состоится «28» апреля 2021 года в 14.00 часов на заседании диссертационного совета Д 14.20.625 по защите диссертаций на соискание ученой степени доктора (кандидата) медицинских наук при Кыргызской государственной медицинской академии им. И. К. Ахунбаева и Кыргызско-Российском Славянском университете им. Б. Н. Ельцина (720040, Кыргызская Республика, г. Бишкек, ул. Тоголок Молдо 1, Республиканский научный центр урологии при Национальном госпитале министерства здравоохранения Кыргызской республики, 2 этаж), код доступа в режиме онлайн защиты диссертации на платформе ВАК КР по ссылке <https://vc.vak.kg/b/d14-yui-2ov-x8z>.

С диссертацией можно ознакомиться в библиотеках Кыргызской государственной медицинской академии им. И. К. Ахунбаева (720020, г. Бишкек, ул. И. К. Ахунбаева, 92) и Кыргызско-Российского Славянского университета им. Б. Н. Ельцина (720000, г. Бишкек, ул. Киевская, 44) и на сайте: <http://www.kgma.kg>

Автореферат разослан «25» марта 2021 года.

**Ученый секретарь
диссертационного совета,
кандидат медицинских наук**

Оскон уулу Айбек

ОБЩАЯ ХАРАКТЕРИСТИКА РАБОТЫ

Актуальность темы диссертации. Доброкачественная гиперплазия предстательной железы занимает лидирующую позицию среди распространенных заболеваний мочеполовых органов мужчин пожилого и старческого возраста (Л. М. Горилловский, 2005; Е. И. Вовк и соавт., 2008; Ю. Ю. Винник и соавт., 2018; А. Ч. Усупбаев и соавт., 2019; P. Abrams et al., 2013; R. Autorino et al., 2015) и имеет тенденцию к «омоложению» (Е. В. Кульчавеня и соавт., 2010; В. Я. Фарбирович, 2012; Н. Akino et al., 2008; S. A. Ahyai et al., 2010).

Не менее значимую актуальность приобретает сочетание доброкачественной гиперплазии предстательной железы с калькулезным простатитом, который довольно часто встречается у мужчин в возрасте старше 50 лет (до 80%) (М. Б. Кылычбеков, 2002; О. Б. Лоран, 2009; Ф. И. Гусейнов, 2013; Р. Э. Амдий и соавт., 2018; J. Hee et al., 2008; В. Fibbi, 2010; R. Giulianelli et al., 2013; А. М. Elsakka et al., 2016; S. Gravas et al., 2018).

В связи с широким внедрением в практическую уроандрологию транректальное ультразвуковое исследование в последнее время, количество мужчин, у которых обнаружены камни в простате, значительно возросло и данных о точности частоты их встречаемости в литературе остаются спорными (А. И. Громов, 2007; В. Н. Журавлев и соавт., 2012; Т. Kodaka et al., 2008; J.Z. Lin et al., 2012; В. Geavlete et al., 2015). Следует отметить, что в большинстве случаев, камни простаты обнаруживаются как случайная «находка» при их бессимптомном и стертом течении во время транректального ультразвукового исследования и истинная оценка распространенности затруднена по многим факторам, что зачастую приводит к ошибочному диагнозу (О. Л. Малков и соавт., 2006; А. Н. Романюк и соавт., 2011; Д. В. Ергаков, 2013; А. В. Куприн, 2017; S. K. Hong et al., 2010; R. A. Moskalenko et al., 2011; V. Ficarra et al., 2014; M. Cetinkaya et al., 2015).

По данным многих исследователей, калькулезный простатит считали малозначащей патологией и, в связи с чем, эта проблема осталась недостаточно изученной (З. К. Гаджиева и соавт., 2017; J. Hee Suh et al., 2008; R. M. Hoffman et al., 2012; F. Giuliano et al., 2013). Между тем, по данным исследователей (А. Г. Мартов и соавт., 2006; D. A. Shoskes et al., 2007; Н. Koseoglu et al., 2010; W. В. Kim et al., 2012; T.F. Hsieh et al., 2015). Сочетание доброкачественной гиперплазии предстательной железы и хронического калькулезного простатита во первых, усугубляет клиническое течение (выраженные симптомы расстройства мочеиспускания, постоянный болевой симптом, плохо поддающийся купированию) и во вторых, затрудняет их лечение (технические сложности при оперативных вмешательствах, наличие противопоказаний, осложнений).

В течение последних десятилетий «золотым» стандартом оперативного лечения больных доброкачественной гиперплазией предстательной железы

остается трансуретральная резекция (ТУР) простаты, которая обладает высокой клинической эффективностью (З. К. Гаджиева и соавт., 2018; М. М. Issa, 2008; M.I. Kogan et al., 2014; J. Sonksen et al., 2015).

Вместе с тем, недостаточно работ по оценке эффективности метода, возможных осложнений, абсолютных и относительных показаний при проведении трансуретральной резекции простаты у больных с доброкачественной гиперплазией предстательной железы в сочетании с хроническим калькулезным простатитом, хотя в научной литературе имеются сообщения только о профилактике и лечении инфекционно воспалительных осложнений, после трансуретральной резекции у больных доброкачественной гиперплазией предстательной железы (Э. М. Мустафьев и соавт., 2007; Ю. Г. Аляев и соавт., 2012; А. Б. Жиборев, 2018; С. Y. Xie et al., 2012; R. E. Jackson et al., 2013; J.H. Lee et al., 2013; M. Perera et al., 2015; M. L. Wroclawski et al., 2016).

Таким образом, вышеуказанные проблемы определяют актуальность работы, ее научную и практическую значимость, что является основанием для выполнения данного исследования.

Связь темы диссертации с крупными научными программами (проектами), основными научно-исследовательскими работами, проводимыми образовательными и научными учреждениями. Работа является инициативной.

Цель исследования. Повысить эффективность трансуретральной резекции и качества жизни больных с доброкачественной гиперплазией предстательной железы в сочетании с хроническим калькулезным простатитом.

Задачи исследования:

1. Провести анализ частоты распространения, клинических проявлений, диагностики и лечения калькулезного простатита у больных с доброкачественной гиперплазией предстательной железы.

2. Провести сравнительный анализ послеоперационного ведения больных после трансуретральной резекции и эффективность применения раствора декаметоксина после инстилляции мочевого пузыря с традиционным ведением больных в ближайшие и отдаленные сроки.

3. Разработать и оценить клиническую эффективность алгоритма послеоперационного лечения больных с доброкачественной гиперплазией предстательной железы в сочетании с хроническим калькулезным простатитом после трансуретральной резекции с применением профилактики камнеобразования и лечения резидуальных камней в предстательной железе на основе полученных результатов.

Научная новизна полученных результатов:

1. Разработан и внедрен алгоритм тактики послеоперационного ведения пациентов с доброкачественной гиперплазией предстательной железы в сочетании с камнями простаты.

2. Разработан способ лечения больных с доброкачественной гиперплазией предстательной железы в сочетании с калькулезным простатитом после трансуретральной резекции с целью профилактики послеоперационных осложнений с применением раствора декаметоксина (патент № 2014 от 30 декабря 2017 г.).

3. Изучена и предложена профилактика камнеобразования и лечение резидуальных камней у больных после трансуретральной резекции.

Практическая значимость полученных результатов:

1. При выявлении калькулезного простатита у больных с доброкачественной гиперплазией предстательной железы рекомендуется проведение трансуретральной резекции аденомы простаты, которая обеспечит высокую клиническую эффективность выбранного метода оперативного лечения.

2. Использование алгоритма послеоперационной тактики больных с доброкачественной гиперплазией предстательной железы в сочетании с хроническим калькулезным простатитом после трансуретральной резекции с применением профилактики камнеобразования и лечения резидуальных камней предстательной железы, повисит эффективность оперативного лечения и улучшит качество жизни больных.

3. Предлагаемый способ инстилляций мочевого пузыря раствором декаметоксина в послеоперационном периоде после трансуретральной резекции позволит сократить число послеоперационных осложнений.

Экономическая значимость полученных результатов. На основе примененных новых научно обоснованных методов лечения больных с доброкачественной гиперплазией предстательной железы в сочетании с хроническим калькулезным простатитом, улучшилось качество жизни пациентов, уменьшились постоперационные осложнения, предотвращено повторное камнеобразование в простате.

Основные положения диссертации, выносимые на защиту:

1. Предложен и внедрен алгоритм тактики послеоперационного лечения пациентов в сочетании с камнями простаты и доброкачественной гиперплазией предстательной железы.

2. С целью профилактики послеоперационных осложнений был разработан и внедрен способ лечения больных с доброкачественной гиперплазией предстательной железы в сочетании с калькулезным простатитом после трансуретральной резекции с применением раствора декаметоксина (патент № 2014 от 30 декабря 2017 г.).

3. Разработана профилактика камнеобразования и лечение резидуальных камней у больных после трансуретральной резекции.

Личный вклад соискателя. Личное участие соискателя охватывает аналитическую проработку информационно литературного, клинического материала, клинко-диагностических исследований и хирургического лечения больных методом трансуретральной резекции.

Апробация результатов исследования. Основные положения диссертации доложены и обсуждены на: совместном заседании кафедры специальных хирургических предметов Кыргызского государственного медицинского института переподготовки и повышения квалификации, Кыргызской государственной медицинской академии им. И.К. Ахунбаева, Кыргызско-Российского славянского университета им. Б.Н. Ельцина и членов Ассоциации урологов и андрологов Кыргызской республики (Бишкек, 2019); Научно-практической конференции молодых ученых «Актуальные вопросы здравоохранения» (Бишкек, 2019).

Полнота отражения результатов диссертации в публикациях. Основные научные результаты диссертации опубликованы в 5 научных статьях в периодических научных изданиях, вошедших в Перечень рецензируемых научных изданий ВАК КР. Получен 1 патент Кыргызской республики на изобретение № 2014 от 30 декабря 2017 г.

Структура и объем диссертации. Диссертация изложена на 134 страницах компьютерного набора (шрифтом Times New Roman, размер 14; интервал 1,5). Работа состоит из введения, 4 глав с резюме, выводов, практических рекомендаций и списка использованной литературы, включающего 225 источников из которых 74 отечественных и 151 иностранных источников. Работа содержит 28 таблиц и 32 рисунка.

ОСНОВНОЕ СОДЕРЖАНИЕ РАБОТЫ

Глава I. Современное состояние диагностики и лечения доброкачественной гиперплазии предстательной железы и калькулезного простатита (обзор литературы). Дан обзор литературных данных современного состояния проблем диагностики и лечения доброкачественной гиперплазией предстательной железы (ДГПЖ) в сочетании с калькулезным простатитом (КП) и их распространения с момента внедрения УЗИ, которая остается неизвестной, так как они обнаруживаются случайно и являются медицинской «находкой» при их бессимптомном течении во время обследования по поводу другого заболевания, в основном, хронического простатита, доброкачественная гиперплазия предстательной железы и рака предстательной железы (РПЖ). Наряду с доброкачественной гиперплазией предстательной железы у больных в возрасте старше 50 лет, камни простаты встречаются довольно часто. Широкое внедрение трансректальной ультразвуковой исследования (ТРУЗИ) способствовало увеличению выявляемых камней в простате у больных. Сведения о распространенности камней простаты у больных с доброкачественной гиперплазией предстательной железы существенно отличаются у различных авторов, и доля составляет от 0,25% до 70%, а при аутопсийных исследованиях выявляется в 25% случаях.

Детальный анализ причинно-следственных факторов показывает, что взгляд ученых претерпел незначительные изменения. Главным фактором,

способствующим камнеобразованию, является не только длительный стаз в предстательной железе (ПЖ) на фоне обструкции, но и импрегнация амилоидных телец солями кальция и неорганическими компонентами, бурная кристаллизация в секрете простаты, рефлюкс мочи и преципитация мочевых солей и уретропростатический рефлюкс, гиперкальциурия у больных мочекаменной болезнью (связь мочекаменной болезни и камней простаты), влияние профессиональных вредностей.

Анализ литературы указывает, что клинические проявления зависят от размеров, типов и локализации камней, наличия инфекционно–воспалительных процессов и осложнений. Большинство авторов указывают на дизурические расстройства, болевой синдром в области таза, гематурию, гемоспермию и затрудненное мочеиспускание.

Современное лечение камней простаты представляет большую проблему, как для пациента, так и для врача, а эффективность лечения авторами оценивается по–разному. В литературе широко освещены результаты лечения с применением многих медикаментозных, физиотерапевтических и бальнеологических средств, лазера, ультразвука, комплексных методов лечения. В настоящее время накопленный опыт выполнения трансуретральной резекции и хорошо отработанная техника операции значительно расширили показания к выполнению этого вмешательства у больных доброкачественной гиперплазией предстательной железы в сочетании с калькулезным простатитом.

Глава II. Материал и методы исследования. Объектом исследования являются больные с доброкачественной гиперплазией предстательной железы в сочетании с калькулезным простатитом. **Предмет исследования** – оценка эффективности разработанных способов профилактики осложнений, камнеобразования и лечения резидуальных камней ПЖ после трансуретральной резекции в различные сроки наблюдения.

2.1. Общая характеристика клинического материала. Согласно поставленной цели и задачам, анализ тактики стационарного лечения доброкачественной гиперплазией предстательной железы в сочетании с ХКП проведен по данным 1077 историй болезней больных в возрасте от 54 до 85 лет.

2.2. Характеристика методов исследования. Следующим этапом исследований явилась оценка клинической эффективности предлагаемых способов в разработке клиники в сравнительном аспекте с традиционными методами. Клинический материал составил 120 историй болезней больных с доброкачественной гиперплазией предстательной железы, которые находились на стационарном лечении в отделении андрологии РНЦУ НГ МЗ КР в период с 2014 по 2019 гг. и были прооперированы методом трансуретральной резекции аденомы простаты. Тематические больные были разделены на 2 клинические группы: основная – 62 пациента (51,7%) с доброкачественной гиперплазией предстательной железы в сочетании с хроническим калькулезным простатитом, которых в послеоперационном периоде вели предлагаемым способом (патент) и

контрольная – 58 больных (48,3%) с доброкачественная гиперплазия предстательной железы, в сочетании с хроническим калькулезным простатитом после трансуретральной резекции аденомы простаты, которых вели традиционным способом, где средний возраст составил $66,7 \pm 3,5$ лет.

Проведен анализ больных с доброкачественной гиперплазией предстательной железы согласно стадийности клинического течения. С 1 стадией заболевания в РНЦУ госпитализировано 11 (9,2%) больных, со 2 стадией – 79 (65,8%) больных, и с развитием острой задержки мочеиспускания – 30 больных (25%). В большинстве случаев госпитализированы больные со второй стадией в возрасте старше 70 лет.

Так как больные являлись лицами пожилого возраста, соответственно были установлены такие сопутствующие заболевания как КБС (89,9%), атеросклеротический кардиосклероз (83,3%), гипертоническая болезнь (80,5%), хроническая коронарная болезнь сердца (50 %) и варикозное расширение вен нижних конечностей (43,5%).

Кроме указанных сопутствующих патологий, у наших пациентов имелись и урологические заболевания как хронический пиелонефрит (39-43%), цистит (56,2-60%), простатовезикулит (9-10,2%), мочекаменная болезнь (19-21%), уретрит (11,8-12,1%), орхоэпидидимит (6,7-5,9%), простатит (48,9-51,2%), которые также могли влиять на исход операции и требовали проведение лечебно-профилактических мероприятий в пред-, интра- и послеоперационном периодах.

Лабораторные методы исследования применялись с целью выявления воспалительных осложнений, признаков почечной и печеночной недостаточности, а также изменений со стороны свертываемости крови согласно принятым нозологическим стандартам.

Урофлоуметрию как простейший скрининговый тест мы использовали для оценки и наличия обструкции нижних мочевых путей у всех 120 больных.

Объем предоперационного обследования включал количественное определение симптоматики заболевания в соответствии с международной шкалой симптомов при заболеваниях предстательной железы (IPSS), качества жизни (QoL) у больных.

У всех больных определено количество остаточной мочи. Из них у 20% больных произведена катетеризация мочевого пузыря, остальным больным по данным объема остаточной мочи на УЗИ. При этом средний объем остаточной мочи составил $67,5 \pm 20,5$ мл. Простатспецифический антиген (ПСА) определен у всех больных и в среднем $3,6 \pm 0,7$ нг/мл.

Степень выраженности симптоматики доброкачественной гиперплазией предстательной железы имели умеренную степень – 43 (47,8%) симптоматики доброкачественной гиперплазией предстательной железы, выраженную – 20 (22,2 %) и остальные с незначительной степенью выраженности симптомов – 27 (30 %).

В динамике прослежено контрольное УЗИ простаты с целью выявления резидуальных камней в указанные выше сроки. После трансуретральной резекции

проведена оценка эффективности предлагаемых профилактики камнеобразования у 90 больных (50 больных в основной, 40 – контрольной) и терапии резидуальных камней (у 22 больных основной группы и 20 больных контрольной группы).

Ближайшие (при выписке) и отдаленные (через 1 мес, 3 мес, 6 мес. и через год после трансуретральной резекции) результаты анализированы у 50 больных основной группы и 40 больных контрольной группы. В указанных сроках производили оценку симптомов нижних мочевых путей, по балльной системе IPSS, частот ноктурии, урофлоуметрии до 6 месяцев и качества жизни (QoL), а так же ультразвуковые исследования.

2.3. Характеристика предлагаемого способа лечения. После трансуретральной резекции, удаленные камни простаты были собраны и подвергнуты спектральному анализу. Спектральный анализ проведен методом атомно–абсорбционной эмиссии и спектрографически изучен микроэлементный состав камней простаты после трансуретральной резекции в спектральной лаборатории института геологии НАН КР. Чувствительность метода составляла 1×10^{-3} j-эquiv. (то есть на тонну) обследованного вещества. Всего исследовано 12 образцов камней.

После трансуретральной резекции аденомы простаты, на следующие сутки рекомендовано инстиляция мочевого пузыря раствором декаметоксина (Декасан®).

Далее применяли предлагаемый нами метод, суть которого заключалась в определении эритроцитов в моче в определенных квадратах сетки камеры Горяева. Для этого мочу хорошо перемешивают, наливают 10 мл в градуированную центрифужную пробирку и центрифугируют в течение 1 мин при 2000 об/мин. далее удаляют верхний слой, оставляя 1 мл мочи вместе с осадком. Хорошо перемешивают осадок и заполняют камеру Горяева с последующим подсчетом эритроцитов в большой и малой клетках. Данный метод позволяет определить показания, для своевременного удаления уретрального дренажа в послеоперационном периоде после трансуретральной резекции аденомы простаты. При этом в первые дни после трансуретральной резекции аденомы простаты после проведения инстиляции полости мочевого пузыря раствором декаметоксина в большой клетке показатели эритроцитов была в пределах 480-520, в малой клетке - в пределах 18-24 эритроцитов. На 3-4 дни после трансуретральной резекции, при показателях эритроцитов в большой клетке в пределах 190-210 в поле зрения, в малой 8-12, показано удаление уретрального дренажа (рис. 1.)

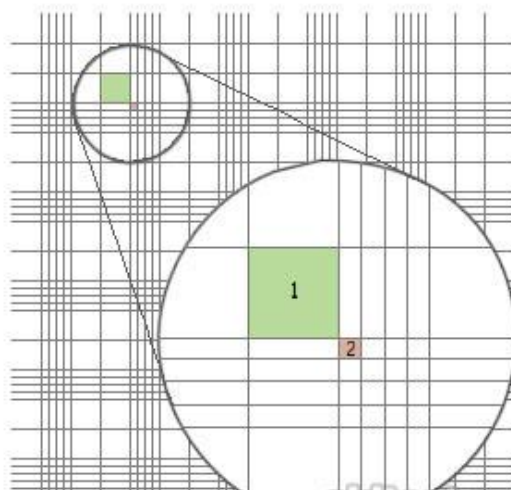


Рисунок 1. Камера Горяева: 1 - большая клетка; 2 - малая клетка.

Для определения подсчета эритроцитов в мочевом осадке по всей сетке Горяева и рассчитывается по формуле: $N = m/0.676$ где N - число эритроцитов в 1 мкл осадка; m - число эритроцитов, подсчитанных по всей сетке; 0.676 - объем камеры Горяева (мкл).

Статистическую обработку результатов исследования проводили на персональном компьютере с помощью пакета прикладных программ SPSS версии 2011 года с использованием графической визуализации информации. Выравнивание динамического ряда осуществлялось путем вычисления групповых средних величин. Весь объем информации обработан на персональном компьютере в программе «Excel».

Глава III. Ретроспективный анализ тактики стационарного лечения доброкачественной гиперплазией предстательной железы в сочетании с хроническим калькулезным простатитом.

3.1 Ретроспективный анализ распространенности, клинических проявлений, диагностики и лечения камней ПЖ у больных с ДГПЖ. Давность заболевания доброкачественной гиперплазией предстательной железы составила в среднем $6,7 \pm 2,5$ лет. Следует отметить, что больные были прооперированы методом трансуретральной резекции аденомы простаты в сроках давности заболевания от 3 до 7 лет. Наибольшая доля приходится на сроки – 4-5 (27,2%) лет и 6-7 (26,4%) лет, а наименьшая в сроке - более 10 (1,3%) лет.

Жалобы больных при поступлении в стационар по данным историй болезней были весьма разнообразными вне зависимости от возрастной группы, которые систематизированы в таблице (табл. 1).

Таблица 1 – Удельный вес симптомов больных с доброкачественной гиперплазией предстательной железы при поступлении

Симптомы:	(n=1077)	абс. %
<i>Инфравезикальная обструкция</i>		
– вялая струя мочи	712	66,1
– странгурия	529	49,1
– напряжение брюшной стенки при мочеиспускании	434	40,3
– увеличение времени мочеиспускания	930	86,4
– прерывистость мочеиспускания	91	8,5
– выделение мочи по каплям в конце мочеиспускания	603	56,0
– неполное опорожнение мочевого пузыря	820	76,1
– парадоксальная ишурия	323	30,0
<i>Ирритативные:</i>		
– учащенное мочеиспускание, малыми порциями	769	71,4
– повелительные позывы	436	40,5
– императивное недержание мочи	398	36,9
– никтурия (ночная поллакиурия)	918	85,2

Анализ заключений УЗИ простаты с наличием конкрементов, кальцинатов и их локализации в простате в разрезе возраста. Гиперэхогенных включения с формированием эхопозитивной дорожки зафиксированы у 701 больных, что составляет 65,1% (рис. 2.) Доля выявленных кальцификатов возрастает с возрастом пациентов, так до 50 лет встречается у 24%, до 60 лет - в 55,9%, до 70 лет - в 73% и старше 70 лет - в 94,9%.

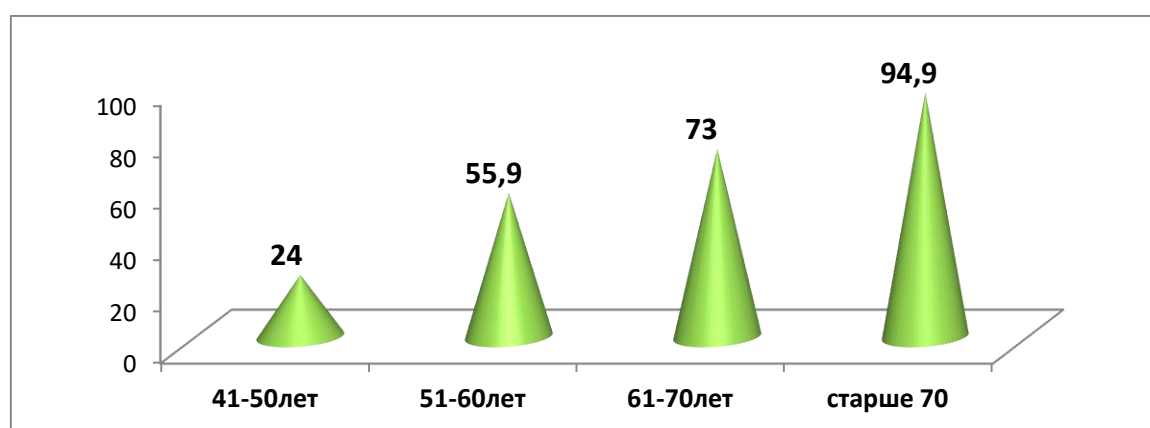


Рисунок 2. Частота выявления камней в разрезе возраста (%).

На основе ретроспективного анализа разработан алгоритм послеоперационной тактики лечения пациента с ДГПЖ в сочетании с камнями ПЖ (рис.3.)

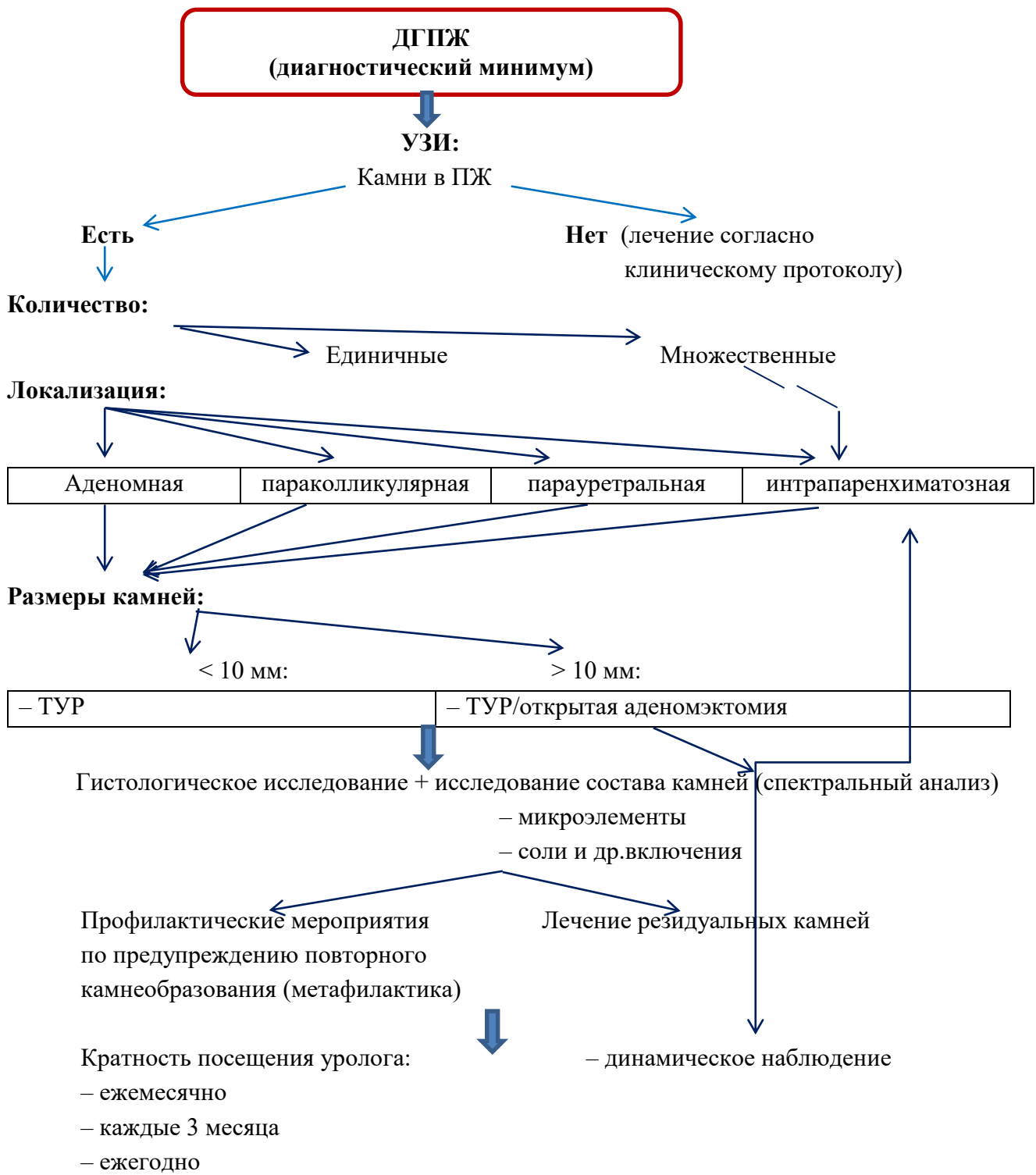


Рисунок 3. Алгоритм лечения больных с доброкачественной гиперплазией предстательной железы в сочетании с камнями простаты.

Структура сочетания камней простаты с сопутствующей патологией простаты установлено в 56,3%, хронический простатит в 35,8% случаях и рак предстательной железы - в 2,3%. Следует отметить, что только 5,6 % больных с выявленными камнями простаты не имели патологических изменений в простате.

При анализе локализации камней в простате, в 40% заключениях определить где расположены камни не представилось возможным, так как указано только их наличие, а в 60% (421 чел.) ими указаны следующие данные, которые представлены на рисунке 4. Необходимо заметить, что камни в простате независимо от локализации встречаются в виде одиночных (63%) и множественных камней (37%) в количественном соотношении 1:2.

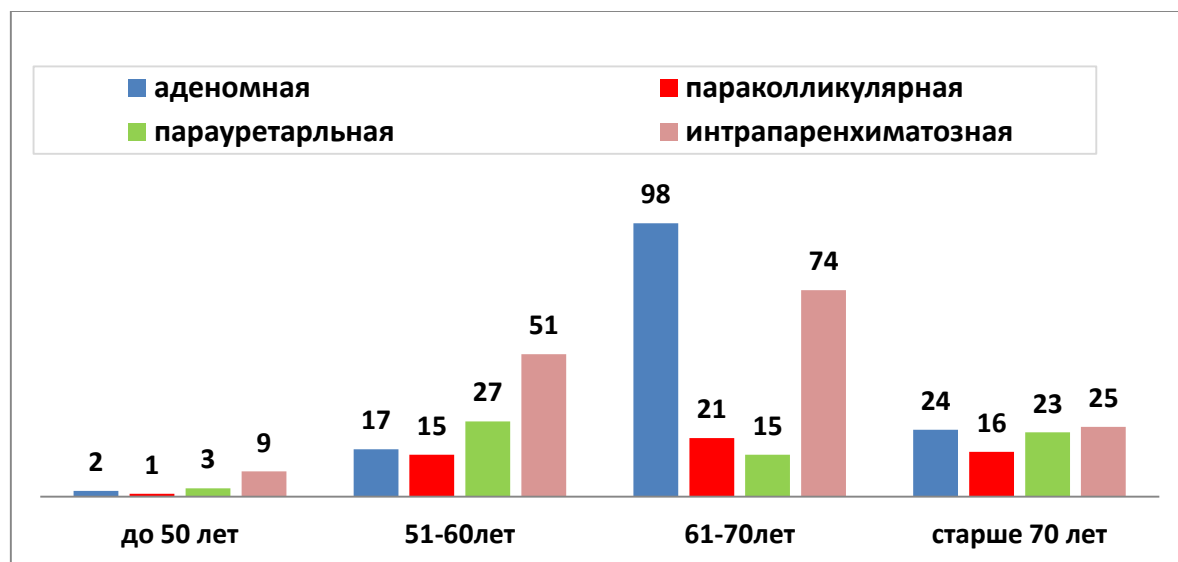


Рис. 4. Локализация камней в простате (абс. число).

Следует также отметить, что независимо от локализации, прослеживается увеличение размеров камней с увеличением возраста больных. Так, если при аденоматозной локализации у больных в возрасте до 50 лет размеры конкрементов 0,2- 0,97 см, то у больных в возрасте старше 75 лет они достигали от 1,2 до 2,31 см. Лечение проведенное в стационаре приведено в (табл. 2.)

При анализе осложнений провести связь наличия камней в простате и ее роли в их развитии из-за малоинформативности в записях историй болезней не представилось возможным, хотя эффективность трансуретральной резекции оценена как хорошая. Несомненным является факт меньшей длительности пребывания больного в стационаре после операции после трансуретральной резекции, что составило $5,7 \pm 0,5$ дней, а при открытой аденомэктомии – в 2--2,5 раза больше ($P < 0,05$).

Таблица 2 – Лечение больных с доброкачественной гиперплазией предстательной железы в сочетании с камнями простаты

Лечение	Возраст (в годах)				Итого
	41–50	51–60	60–71	>75	
Консервативное	4 (16%)	61 (11%)	31 (7,8)	7 (7,1%)	103 (9,6%)

Хирургическое	12 (48%)	315 (56,7%)	299 (75,3%)	78 (78,8%)	704 (65,3%)
Эпицистостомия	– 0%	118 (21,2%)	17 (4,3%)	9 (9,1%)	144 (13,4%)
Динамическое наблюдение	6 (24%)	28 (5%)	35 (8,8%)	3 (3%)	72 (6,7%)
Поведенческая терапия	3 (12%)	34 (6,1%)	15 (3,8)	2 (2%)	54 (5%)
Всего	25 (100%)	556 (100%)	397 (100%)	99 (100%)	1077 (100%)

Глава IV. Результаты сравнительной оценки эффективности лечения больных с доброкачественной гиперплазией предстательной железы в сочетании с камнями простаты после трансуретральной резекции.

4.1. Сравнительный анализ эффективности предлагаемого способа в сравнении с традиционным ведением больных после ТУР. Было проведено сравнение непосредственных результатов лечения после трансуретральной резекции. Техническая сложность, использование шовного материала, кровопотеря, объем операции были равнозначными. В послеоперационном периоде в динамике наблюдали кровопотерю, выраженность болевого синдрома и осложнений.

Далее по предлагаемой методике, которая описана во 2 главе, проводили анализ подсчета эритроцитов мочи в камере Горяева на 3-4 сутки после операции и инстилляции мочевого пузыря. Результаты подсчетов представлены в табл. 3 и на рисунке 5. Среднее значение количества эритроцитов основной группы значительно лучше. Так, если при стандартном ведении больных, уретральный дренаж удаляли на 4-5 сутки на основе визуального контроля очищения мочи, то в это время все же отмечается наличие эритроцитов в моче.

После проведенных диагностических обследований было выявлено, у 97 пациентов в большой клетке в пределах 190-210 эритроцитов, а в малой 8-12 эритроцитов, уретральные дренажи были удалены на 3 сутки. 14 пациентов по вышеперечисленным критериям были удалены уретральные дренажи на 4 сутки и у 9 пациентов только на 5 сутки удалялись уретральные дренажи.

Таблица 3 – Результаты подсчета эритроцитов (среднее значение) в камере Горяева в различные сроки после операции (n=120)

Группы	1 сутки		2 сутки		3 сутки		4 сутки		5 сутки	
	БК	МК	БК	МК	БК	МК	БК	МК	БК	МК
Основная	519±	22±	347±	16±	195±	9±	–	–	–	–
	24,5	25,6	15,4	14,2	7,4	5,3				

Контрольная	520±	24±	495±	22±	401±	19±	367±	16±	186±	12±
	27,2	28,1	17,8	15,5	8,2	6,4	7,2	5,1	4,2	0,5
P	<0,05		<0,05		<0,05		<0,05			

Примечание: БК – большая клетка; МК – малая клетка.

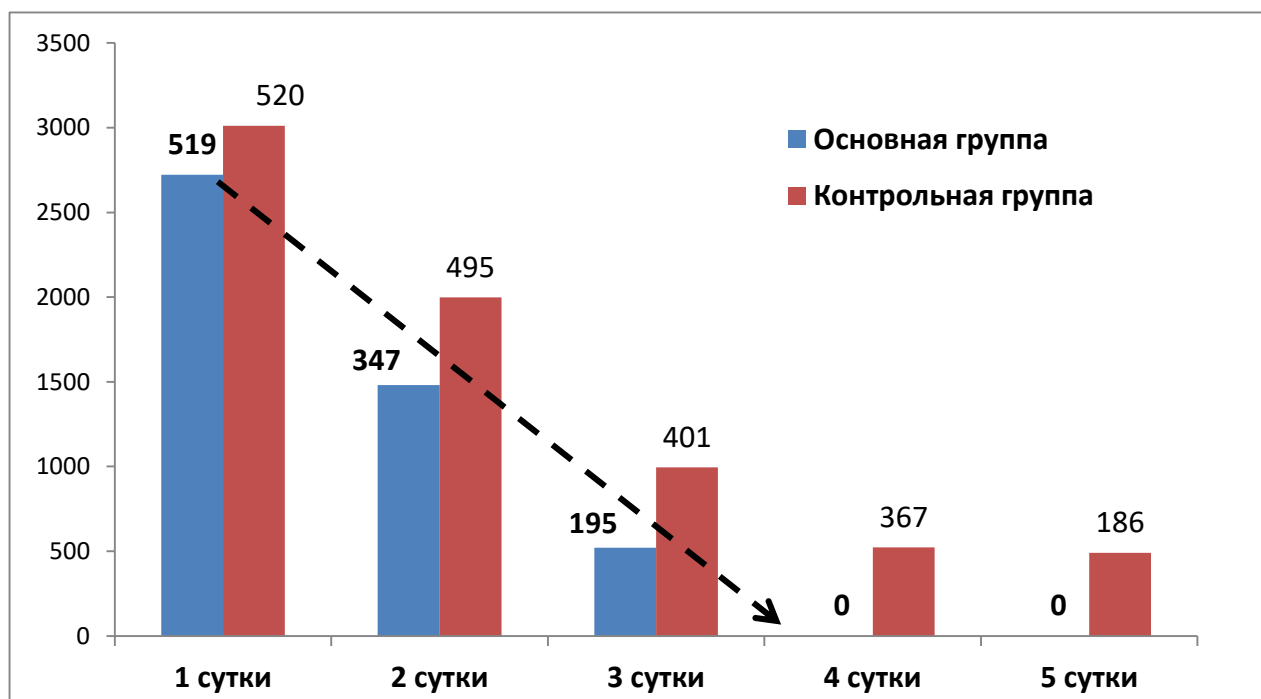


Рисунок 5. Показатели подсчета количества эритроцитов в камере Горьева в динамике (4-5 сутки - после удаления уретрального катетера).

4.2. Эффективность лечения после ТУР больных с ДГПЖ в сочетании с камнями в ПЖ. Динамика изменений симптомов доброкачественной гиперплазией предстательной железы на фоне лечения, и пришли к выводу о сопоставимом улучшении симптомов в обеих сравниваемых группах, что еще раз подтверждает об эффективности, хорошей переносимости и безопасности метода трансуретральной резекции аденомы простаты. Следует отметить, данные большинства показателей лучше в группе больных основной группы. Если до лечения показатели были равнозначными, то имеются существенные различия показателей после операции. Это показатели шкалы IPSS ($5,2 \pm 1,9$ и $22,6 \pm 1,4$ в контрольной группе), ноктурии, КЖ ($6,1 \pm 1,2$ и $1,3 \pm 0,9$) и объема остаточной мочи ($40,0 \pm 2,7$ и $45,0 \pm 3,7$).

На основе полученных результатов и спектрального анализа разработана схемы терапии, которая представлена в (табл. 4.)

Таблица 4 – Схема терапии после трансуретральной резекции

Лечение	
Профилактика камнеобразования ↓	Резидуальных камней ↓
– использовать умягченную воду для питья (постоянно)	
– диетотерапия/лечебное питание по показаниям после определения содержания макроэлементов; калия; натрия; кальция; магния; фосфора и микроэлементов	
– детоксикационная терапия при выявлении солей тяжелых металлов: Коэнзим Q 10 по 1 таблетке 1 раз в день во время еды в течении 1 месяца	
– Аскорбиновая кислота 90 мг/сут. орально в виде лекарственного средства или рассчитать в рационе питания	
	– литолитическая терапия фитопрепаратами (плоды клюквы крупноплодной)
– прием магния 300 мг в сочетании с витамином В ₆ – 10 мг ежедневно в течении длительного времени (4–5 лет) при оксалурии	
	– антибактериальная терапия
	– при СНМП (солифенацин) 5 мг 1 раз в день в течении 1 месяца

4.3. Ближайшие и отдаленные результаты лечения. В различные сроки исследования в сравнении число пациентов, прошедших повторное обследование, в основной группе составило 50 чел., а в контрольной группе – 40 больных, с диагнозом доброкачественной гиперплазией предстательной железы в обеих группах, с остальными больными связь была утеряна.

В результате проведенного предлагаемого лечения через год по результатам ультразвукового исследования больных основной группы, которая была направлена на предотвращение повторного камнеобразования после трансуретральной резекции, клиническое выздоровление отмечено у всех больных. Тем не менее, профилактика камнеобразования требует диспансерного наблюдения урологом длительное время от 4 до 6 лет и индивидуального подбора набора методов терапии с обязательным включением рекомендаций с учетом особенностей традиционного питания.

Динамика изменений размеров резидуальных камней в процессе лечения после трансуретральной резекции в различные сроки оставил $0,5 \pm 0,2$ мм у больных основной группы, контрольной – $0,45 \pm 0,11$ мм (рис. 6.).

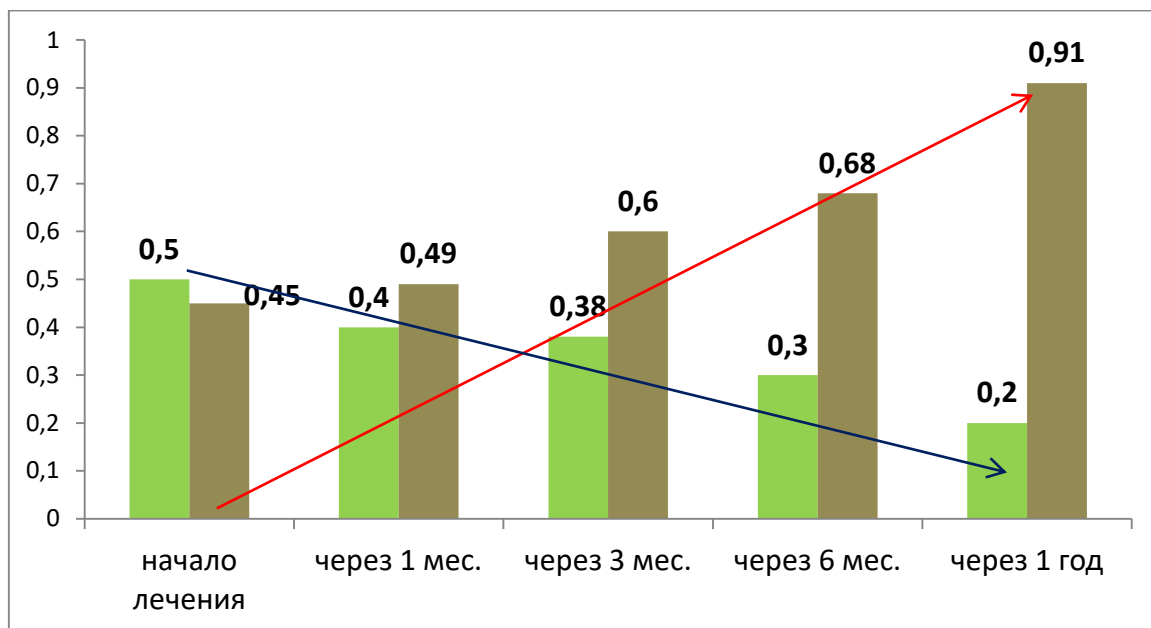


Рисунок 6. Динамика изменений размеров резидуальных камней простаты в сравниваемых группах (мм).

Как видно на диаграмме, после применения лечения больных с резидуальными камнями простаты после трансуретральной резекции размеры имеют существенные отличия показателей в сравниваемых группах. Так размеры уменьшились с 0,5 до 0,2 мм у больных основной группы, а в контрольной, где больные не получали никакого лечения, напротив, отмечается как увеличение размеров, так и количества.

Таким образом, наши исследования, проведенные на немногочисленных больных после трансуретральной резекции, позволяют рекомендовать их для применения в практическом здравоохранении на амбулаторном уровне системы здравоохранения, так как позволяют своевременно, хотя и длительно, контролировать, лечить и предупреждать повторное образование камней в простате, что значительно повысит не только эффективность проведенной трансуретральной резекции, но и улучшит качество жизни больных.

ВЫВОДЫ

1. При ретроспективном анализе частота выявления калькулезного простатита возрастает с возрастом пациентов и до 50 лет встречается у 24%, до 60 лет - в 55,9%, до 70 лет - в 73% и старше 70 лет - в 94,9% случаях.

2. Предлагаемый способ применения инстилляций мочевого пузыря раствором декаметоксина у больных с доброкачественной гиперплазией предстательной железы в сочетании с калькулезным простатитом после трансуретральной резекции (Патент № 2014 от 30 декабря 2017г.) показал

высокую клиническую эффективность по сравнению с традиционными методами и показатели качества жизни больных в 1,4 раза выше, частота послеоперационных осложнений уменьшилось в 2,5 раза.

3. Оправданной является применение профилактики камнеобразования после трансуретральной резекции согласно разработанному алгоритму в сроках до 1 года (в основной группе повторного камнеобразования не выявлено по сравнению с группой сравнения (7,5% до 26% случаев) и терапии резидуальных камней (уменьшение размеров резидуальных камней в ПЖ с 5,0 до 2,0 мм).

ПРАКТИЧЕСКИЕ РЕКОМЕНДАЦИИ

1. Применение алгоритма при доброкачественной гиперплазией предстательной железы в сочетании с калькулезным простатитом позволит обеспечить для пациента высокую клиническую эффективность трансуретральной резекции.

2. Инстиляция полости мочевого пузыря раствором декаметоксина позволит снизить послеоперационные осложнения, что улучшит качество жизни больных.

3. Применение рекомендуемой профилактики камнеобразования позволит предотвратить повторное камнеобразование, а терапия резидуальных камней простаты своевременно контролировать в амбулаторных условиях, что повысит не только эффективность трансуретральной резекции аденомы простаты, но и улучшит качество жизни пациентов.

СПИСОК ОПУБЛИКОВАННЫХ РАБОТ ПО ТЕМЕ ДИССЕРТАЦИИ

1. **Джапаров, Ж.Т.** Сравнительный анализ пациентов с доброкачественной гиперплазией предстательной железы, находившихся на стационарном лечении в республиканском научном центре урологии при национальном госпитале министерства здравоохранения Кыргызской Республики [Текст] / А. Ч. Усупбаев, Ж. Т. Джапаров, М. Б. Кылычбеков и др. // Вестник КГМА им. И. К. Ахунбаева. - 2017. - № 3. - С. 43-45. <https://elibrary.ru/item.asp?id=29855115>

2. **Джапаров, Ж. Т.** Результаты трансректальной мультифокальной биопсии предстательной железы [Текст] / А. Ч. Усупбаев, М. Б. Кылычбеков, Ж. Т. Джапаров и др. // Вестник КГМА им. И. К. Ахунбаева. - 2017. - № 3. - С. 94-96. <https://elibrary.ru/item.asp?id=29855128>

3. **Джапаров, Ж. Т.** Доброкачественная гиперплазия предстательной железы в сочетании с хроническим калькулезным простатитом [Текст] / Ж. Т. Джапаров, А. Ч. Усупбаев, М. Б. Кылычбеков и др. // Вестник КРСУ им. Б.Н. Ельцина. - 2017. - № 10. - С. 26-28. <https://elibrary.ru/item.asp?id=32358112>

4. **Джапаров, Ж. Т.** Пат. 2014 Кыргызская Республика, Способ ведения больных с доброкачественной гиперплазией предстательной железы в

послеоперационном периоде, перенесших трансуретральную резекцию аденомы простаты [Текст] / А. Ч. Усупбаев, М. Б. Кылычбеков, Ж. Т. Джапаров // Бишкек. Кыргызпатент - № 20170070.1; заявл. 07.06.2017; опубл. 30.12.2017.

5. **Джапаров, Ж. Т.** Результаты хирургического лечения доброкачественной гиперплазии предстательной железы [Текст] / Н. С. Эстебесов, Г. С. Чернецова, Ж. Т. Джапаров // Здоровье и образование в XXI. - 2018. - № 12. - С. 51-54. <https://elibrary.ru/item.asp?id=36545736>

6. **Джапаров, Ж. Т.** Способ ведения больных с доброкачественной гиперплазией предстательной железы в сочетании с хроническим калькулезным простатитом в послеоперационном периоде после операции трансуретральная резекция. Определение критериев для своевременного удаления уретрального дренажа [Текст] / Ж. Т. Джапаров, А. Ч. Усупбаев, Н. С. Эстебесов и др. // Здоровье и образование в XXI веке. - 2019. - № 3. - С. 13-16. <https://elibrary.ru/item.asp?id=38215249>.

Джапаров Жаныбек Токтогалиевичтин «Простата безинин залалсыз гиперплазиясы менен калькулездик простатит айкалышкан учурда трансуретралдык резекциялоо өткөрүүнү сунуштоо жана анын натыйжалуулугу» деген темадагы 14.01.23 – урология адистиги боюнча медицина илимдеринин кандидаты окумуштуулук даражасын алуу үчүн жазылган диссертациясынын кыскача

РЕЗЮМЕСИ

Негизги сөздөр: простата безинин залалсыз гиперплазиясы, простата безинин таштары, трансуретралдык резекция, операциядан кийинки кабылдап кетүүлөр, простата таштарынын спектралдык анализи, таш пайда болуунун профилактикасы, резидуалдык таштардын терапиясы, дарылоо алгоритми.

Изилдөөнүн максаты. Трансуретралдык резекциянын натыйжалуулугун жана биздин республикадагы простата безинин залалсыз гиперплазиясынын жана калькулездик простатиттин айкалышуусу менен жабыркаган бейтаптардын жашоо сапатын жогорулатуу .

Изилдөөнүн объектиси: Простата безинин залалсыз гиперплазиясы жана калькулездик простатиттин айкалышуусу менен жабыркаган бейтаптар (120 бейтап).

Изилдөөнүн предмети ар кандай байкоо мезгилдеринде трансуретралдык резекциядан кийин простата безинин асқынууларынын алдын алуу, таштын пайда болушун жана калдык таштарын дарылоо боюнча иштелип чыккан методдордун натыйжалуулугун баалоо.

Изилдөөнүн ыкмалары: клиникалык, ретроспективдик, статистикалык.

Алынган жыйынтыктар жана алардын жаңылыгы: биздин республиканын бейтаптары үчүн простатанын ультра ундуу изилдеси эң приоритеттүү, коопсуз жана экономикалык жактан пайдалуу облуп эсептелет.

ТУРдан кийинки кабылдап кетүүлөрдүн жана кайрадан таштын пайда болуусунун жана ошондой эле резидуалдык таштардын терапиясы боюнча сунушталган алдын алуу ыкмалары ар түрдүү узак мөөнөттөрдө бардык көрсөткүчтөр боюнча (операциядан кийинки кабылдап кетүүлөр, таштын пайда болушу, клиникалык белгилер, жашоо сапатын баалоо), анын ичинде салттуу методдорго салыштырмалуу аспектиде дагы натыйжалуу болду. Саламаттыкты сактоонун ар кандай деңгээлдеринде практикалык түрдө пайдалануу үчүн простата безинин залалсыз гиперплазиясы жана простата безинде ташы бар бейтаптарды операциядан кийинки мөөнөттө дарылоонун тактикасынын алгоритми иштелип чыкты жана ишке киргизилди. Операциядан кийинки кабылдап кетүүлөрдүн алдын алуу максатында простата безинин залалсыз гиперплазиясы жана калькулездик простатиттин айкалышуусу менен жабыркаган бейтаптарды трансуретралдык резекциялоодан кийин табарсыгын декаметоксин эритмесин (2017–жылдын 30–декабрында алынган № 2014 патент) пайдалануу менен дарылоо ыкмасы иштелип чыкты жана ишке киргизилди; трансуретралдык резекциялоодан кийин бейтаптарда таштардын пайда болушунун алдын алуу жана резидуалдык таштарды дарылоо сунушталды.

Колдонуу тармагы: урология.

РЕЗЮМЕ

диссертации Джапарова Жаныбека Токтогалиевича на тему «Показания и эффективность трансуретральной резекции при доброкачественной гиперплазии предстательной железы, осложненной калькулезным простатитом» на соискание ученой степени кандидата медицинских наук по специальности 14.01.23 – урология

Ключевые слова: доброкачественная гиперплазия предстательной железы, калькулезный простатит, камни предстательной железы, трансуретральная резекция, послеоперационные осложнения, спектральный анализ камней простаты, профилактика камнеобразования, терапия резидуальных камней, алгоритм лечения.

Цель исследования. Повысить эффективность трансуретральной резекции и качества жизни больных с доброкачественной гиперплазией предстательной железы в сочетании с хроническим калькулезным простатитом.

Объекты исследования: Больные с доброкачественной гиперплазией предстательной железы в сочетании с хроническим калькулезным простатитом (120 больных).

Предмет исследования: оценка эффективности разработанных способов профилактики осложнений, камнеобразования и лечения резидуальных камней ПЖ после трансуретральной резекции в различные сроки наблюдения.

Методы исследования: клинический, ретроспективный, статистический.

Полученные результаты и их научная новизна. УЗИ простаты является приоритетным, безопасным и экономически выгодным для пациентов нашей республики. Предложенные способы профилактики осложнений после трансуретральной резекции и повторного камнеобразования, а также терапии при резидуальных камнях были эффективнее по всем показателям (послеоперационные осложнения, камнеобразование, клинические проявления, оценка КЖ) в различные отдаленные сроки, в том числе и качество жизни больных в сравнительном аспекте с традиционными методами. Разработан и внедрен алгоритм тактики послеоперационного лечения пациентов с доброкачественной гиперплазией предстательной железы в сочетании с камнями простаты для практического применения на различных уровнях здравоохранения;. Разработан и внедрен способ лечения больных с доброкачественной гиперплазией предстательной железы в сочетании с калькулезным простатитом после трансуретральной резекции с целью профилактики послеоперационных осложнений с применением раствора декаметоксина (патент № 2014 от 30 декабря 2017 г); предложены профилактика камнеобразования и лечение резидуальных камней у больных после трансуретральной резекции.

Область применения: урология.

SUMMARY

Dzhaparov Zhanybek Toktogaliyevich dissertation on the topic «Indications and efficacy of transurethral resection for benign prostatic hyperplasia in combination with chronic calculous prostatitis» for the degree of candidate of medical sciences in the specialty 14.01.23 – urology

Key words: benign prostatic hyperplasia, calculous prostatitis, prostate stones, transurethral resection, postoperative complications, spectral analysis of prostate stones, stone formation prophylaxis, therapy of residual stones, treatment algorithm.

Goal of research: To increase the efficiency of transurethral resection and the quality of life of patients with benign prostatic hyperplasia in combination with chronic calculous prostatitis.

Subject of research: Patients with BPH in combination with chronic calculous prostatitis (120 patients).

Research methods: clinical, retrospective, statistical.

Results obtained and scientific novelty. Ultrasound of the prostate is a priority, safe and cost-effective for patients of our republic. The proposed methods for the prevention of complications after TUR and re–stone formation, as well as therapy for residual stones, were more effective in all respects (postoperative complications, stone formation, clinical manifestations, QOL assessment) in various long–term periods, including the quality of life of patients in a comparative aspect with traditional methods. An algorithm has been developed and implemented for the tactics of postoperative

treatment of patients with BPH in combination with pancreatic stones for practical use at various levels of healthcare; A method has been developed and introduced for the treatment of patients with BPH in combination with calculous prostatitis after TUR in order to prevent postoperative complications using a solution of decamethoxin (patent No. 2014 dated December 30, 2017); prophylaxis of stone formation and treatment of residual stones in patients after TUR are proposed.

Application area: urology.

Подписано к печати 15 октября 2020 г.
Заказ №1688. Тираж 50 экз. Бумага офсетная.
Формат бумаги 60 х 90/16. Объем 1,5 п. л.
Отпечатано в ОсОО «Соф Басмасы»
720020, г. Бишкек, ул. Ахунбаева, 92