

**И. К. АХУНБАЕВ атындагы КЫРГЫЗ МАМЛЕКЕТТИК
МЕДИЦИНАЛЫК АКАДЕМИЯСЫ**

**Б. Н. ЕЛЬЦИН атындагы КЫРГЫЗ-РОССИЯ
СЛАВЯН УНИВЕРСИТЕТИ**

Д 14.20.625 диссертациялык кеңеши

Кол жазма укугунда

УДК: 616.65-007.6+616.65-002.2-003.7-089.87

ДЖАПАРОВ ЖАНЫБЕК ТОКТОГАЛИЕВИЧ

**ПРОСТАТА БЕЗИНИН ЗАЛАЛСЫЗ ГИПЕРПЛАЗИЯСЫ МЕНЕН
КАЛЬКУЛЕЗДИК ПРОСТАТИТ АЙКАЛЫШКАН УЧУРДА
ТРАНСУРЕТРАЛДЫК РЕЗЕКЦИЯЛОО ӨТКӨРҮҮНҮ СУНУШТОО
ЖАНА АНЫН НАТЫЙЖАЛУУЛУГУ**

14.01.23 – урология

Медицина илимдеринин кандидаты
окумуштуулук даражасын изденип алуу үчүн жазылган
диссертациянын авторефераты

Бишкек – 2021

Иш С. Б. Данияров атындагы Кыргыз мамлекеттик медициналык кайра даярдоо жана квалификацияны жогорулатуу медициналык институтунун атайын хирургиялык жардам көрсөтүү кафедрасында аткарылды.

- Илимий жетекчиси:** **Усупбаев Акылбек Чолпонкулович,**
медицина илимдеринин доктору, профессор,
И. К. Ахунбаев атындагы Кыргыз мамлекеттик
медицина академиясынын урология жана андрология
кафедрасынын башчысы
- Расмий
оппоненттери:** **Хусаинов Тамерлан Эркенович**
медицина илимдеринин доктору, профессор, «Казак
медициналык үзгүлтүксүз билим берүү
университети» Акционердик коомунун урология
жана андрология кафедрасынын башчысы
- Оморов Дастанбек Жамалдинович**
медицина илимдеринин кандидаты,
Ош шаардык клиникалык ооруканасынын урология
бөлүмүнүн башчысы
- Жетектөөчү мекеме:** Б. У. Джарбусынов атындагы илимий урология
борбору, урология кафедрасы (050060, Казахстан
Республикасы, Алматы ш., Басенова көч., 2).

Диссертацияны коргоо 2021-жылдын 28-апрелинде саат 14.00 медицина илимдеринин доктору (кандидаты) окумуштуулук даражасын коргоо боюнча И.К. Ахунбаев атындагы Кыргыз мамлекеттик медициналык академиясы жана Б.Н. Ельцин атындагы Кыргыз-Россия Славян университетине караштуу Д 14.20.625 диссертациялык кеңештин отурумунда (720040, Бишкек ш., Тоголок Молдо көч., 1, 2-кабат, конференц залы) өткөрүлөт. Видеоконференциянын жеткиликтүү сылкасы - <https://vc.vak.kg/b/d14-yui-2ov-x8z>.

Диссертация менен И.К. Ахунбаев атындагы Кыргыз мамлекеттик медициналык академиясынын (720020, Бишкек ш., Ахунбаев көч., 92), Б.Н. Ельцин атындагы Кыргыз-Россия Славян университетинин китепканаларынан (720000, Бишкек ш., Киев көч., 44) жана <http://www.kgma.kg> сайтынан таанышууга болот.

Автореферат 2021-жылдын 25-мартында таркатылды.

**Диссертациялык кеңештин
окумуштуу катчысы,
медицина илимдеринин кандидаты**

Оскон уулу Айбек

ИШТИН ЖАЛПЫ МҮНӨЗДӨМӨСҮ

Диссертациянын темасынын актуалдуулугу. Простата безинин залалсыз гиперплазиясы жаш курагы өтүп калган жана улгайган курактагы эркектердин сийдик-жыныс органдарынын кеңири таралган ооруларынын арасында алдыңкы орунду ээлейт (Л. М. Горилловский, 2005; Е. И. Вовк жана авторлош., 2008; Ю. Ю. Винник жана авторлош., 2018; А. Ч. Усупбаев жана авторлош., 2019; P. Abrams et al., 2013; R. Autorino et al., 2015) жана «жашаруучу» мүнөзгө ээ (Е. В. Кульчавеня жана авторлош., 2010; В. Я. Фарбирович, 2012; Н. Akino et al., 2008; S. A. Ahyai et al., 2010). Простата безинин залалсыз гиперплазиясы 50 жаштан жогорку курактагы эркектердин арасында дээрлик кеңири кездешүүчү 80% га жакын) калькулездик простатит менен айкалышкан учурда мындан кем эмес актуалдуулукка ээ болот (М. Б. Кылычбеков, 2002; О. Б. Лоран, 2009; Ф. И. Гусейнов, 2013; Р. Э. Амдий жана авторл., 2018; J. Hee et al., 2008; B. Fibbi, 2010; R. Giulianelli et al., 2013; A. M. Elsakka et al., 2016; S. Gravas et al., 2018).

Акыркы мезгилде практикалык уроандронологияда 2 кеңири жайылгандыгына байланыштуу простатасында таш бар экендиги аныкталган эркектердин саны кыйла өскөндүктөн, адабияттардагы бул фактылардын так саны тууралуу маалыматтардын тактыгы талаштуу маселе болуп калууда (А. И. Громов, 2007; В. Н. Журавлев жана авторл., 2012; T. Kodaka et al., 2008; J. Z. Lin et al., 2012; V. Geavlete et al., 2015). Көпчүлүк учурда симптомсуз жана жашыруун түрдө орун алгандыктан простата таштары трануретралдык ультра доплер изилдоо жүргүзүлгөндө табылат дагы алардын канчалык жайылгандыгын чыныгы баалоо көптөгөн факторлор боюнча татаалдык жаратып, бул көбүнесе туура эмес диагноздун коюлушуна алып келет (О. Л. Малков жана авторл., 2006; А. Н. Романюк жана авторл., 2011; Д. В. Ергаков, 2013; А. В. Куприн, 2017; S. K. Hong et al., 2010; R. A. Moskalenko et al., 2011; V. Ficarra et al., 2014; M. Cetinkaya et al., 2015).

Көптөгөн изилдөөчүлөрдүн маалыматтары боюнча калькулездик простатит анчалык деле чоң мааниге ээ болбогон патология катары кабыл алынгандыктан бул маселе жетишерлик изилденбеген бойдон калган (З. К. Гаджиева и соавт., 2017; J. Hee Suh et al., 2008; R. M. Hoffman et al., 2012; F. Giuliano et al., 2013). Бирок ошол эле учурда изилдөөчүлөрдүн маалыматтарына ылайык (А. Г. Мартов жана авторл., 2006; D. A. Shoskes et al., 2007; H. Koseoglu et al., 2010; W. B. Kim et al., 2012; T. F. Hsieh et al., 2015) Простата безинин залалсыз гиперплазиясы жана өнөкөт калькулездик простатиттин айкалышуусу биринчиден, оорунун клиникалык жүрүшүн күчөтөт (сийдик чыгаруунун бузулуусунун ачык симптомдору, токтотулушу оор болгон үзгүлтүксүз оору симптому), экинчиден, дарылоону татаалдаштырат (операция жасоодо келип чыккан техникалык кыйынчылыктардын, кабылдап кетүүлөрдүн болушу).

Жогорку клиникалык натыйжалуулукка ээ болгон простатаны трансуретралдык резекциялоо жолу акыркы он жылдыктарда Простата безинин залалсыз гиперплазиясы менен жабыркаган бейтаптарга операция жасоонун

«алтын» стандарты бойдон калууда (З.К. Гаджиева жана авторл., 2018; М.М. Issa, 2008; М.И. Kogan et al., 2014; J. Sonksen et al., 2015).

Илимий адабияттарда простата безинин залалсыз гиперплазияга кабылган бейтаптарга трансуретралдык резекция жүргүзүлгөндөн кийин инфекциялык-сезгенүүчү кабылдап кетүүлөрдүн алдын алуу жана дарылоо тууралуу гана билдирүүлөр (Э. М. Мустафьев жана авторл., 2007; Ю. Г. Аляев жана авторл., 2012; А. Б. Жиборев, 2018; С. Y. Xie et al., 2012; R. E. Jackson et al., 2013; J. H. Lee et al., 2013; M. Perera et al., 2015; M. L. Wroclawski et al., 2016) орус алып, простата безинин залалсыз гиперплазиясы жана өнөкөт калькулездик простатиттин айкалышуусу менен жабыркаган бейтаптарга трансуретралдык резекциялоо жүргүзүүдө методдун натыйжалуулугун, келип чыгышы мүмкүн болгон кабылдап кетүүлөрдү, абсолюттук жана салыштырмалуу көрсөмөлөрдү баалоо боюнча иштер жетишсиз.

Ошентип, жогоруда көрсөтүлгөн маселелер иштин актуалдуулугун, анын илимий жана практикалык маанисин аныктап, ушул ишти аткарууга негиз болуп берди.

Диссертациянын темасынын приоритеттик илимий багыттары, ири илимий программалары (долбоорлору), негизги илимий-изилдөө иштери, билим берүү жана илимий-изилдөө мекемелери менен болгон байланышы. Диссертациялык иш демилгелүү болуп саналат.

Изилдөөнүн максаты. Трансуретралдык резекциялоонун натыйжалуулугун жана простата безинин залалсыз гиперплазиясы жана өнөкөт калькулездик простатиттин айкалышуусу менен жабыркаган бейтаптардын жашоосунун сапатын жогорулатуу.

Изилдөөнүн милдеттери:

1. Простата безинин залалсыз гиперплазиясы менен жабыркаган бейтаптарда өнөкөт калькулездик простатиттин жайылуусунун жыштыгына, клиникалык белгилерине, диагностикасына жана аны дарылоого анализ жүргүзүү.

2. Кыска жана узак мөөнөттөрдө бейтаптарга салттуу көзөмөл жүргүзүү жана бейтаптарды трансуретралдык резекциядан кийин операциядан кийинки көзөмөлдөөгө алуунун жана табарсыкты декаметоксин эритмеси менен инстилляциялоонун натыйжалуулугу менен салыштырмалуу анализ жүргүзүү.

3. Алынган жыйынтыктардын натыйжасында эркектин простата безинде таштардын пайда болуусунун алдын алуу жана резидуалдык таштарды дарылоо жолу менен простата безинин залалсыз гиперплазиясы өнөкөт калькулездик простатит менен жабыркаган бейтаптарды трансуретралдык резекциядан кийин операциядан кийинки дарылоонун алгоритмин иштеп чыгуу жана анын натыйжалуулугун баалоо.

4. Алынган жыйынтыктардын илимий жаңылыгы:

1. Простата безинде таш бар экендиги аныкталып, аны менен бирге простата безинин залалсыз гиперплазиясы менен жабыркаган бейтаптарды операциядан кийин дарылоо тактикасынын алгоритми иштелип чыкты жана ишке киргизилди.

2. Простата безинин залалсыз гиперплазиясы жана калькулездик простатиттин айкалышуусу менен жабыркаган бейтаптарды операциядан кийинки кабылдап кетүүлөрдүн алдын алуу үчүн трансуретралдык резекциядан кийин декаметоксин эритмесин пайдалануу менен дарылоо ыкмасы иштелип чыкты жана ишке киргизилди (2017-жылдын 30-декабрында алынган № 2014 патент).

3. Бейтаптарда трансуретралдык резекциядан кийин таштардын пайда болуусунун алдын алуу жана резидуалдык таштарды дарылоо сунушталды.

2. Алынган натыйжалардын практикалык маанилүүлүгү:

1. Простата безинин залалсыз гиперплазиясы менен жабыркаган бейтаптарда калькулездик простатит табылган учурда простата безинин аденомасын операция жолу менен дарылоонун тандалган ыкмасынын жогорку клиникалык натыйжалуулугун камсыздай турган трансуретралдык резекция өткөрүлүүсү сунушталат.

2. Простата безинде таштын пайда болуусунун алдын алуу жана резидуалдык таштарды дарылоо менен простата безинин залалсыз гиперплазиясы өнөкөт калькулездик простатит менен жабыркаган бейтаптарды трансуретралдык резекциядан кийин операциядан кийинки дарылоо тактикасынын алгоритмин пайдалануу операция жолу менен дарылоонун натыйжалуулугун жогорулатып, бейтаптардын жашоо сапатын жакшырат.

3. Операциядан кийинки мезгилде трансуретралдык резекциядан кийин табарсыкты декаметоксин эритиндиси менен инстиляциялоо ыкмасынын сунушталышы операциядан кийинки кабылдап кетүүлөрдүн санын азайтууга мүмкүндүк берет.

Алынган натыйжалардын экономикалык баалуулугу. Простата безинин залалсыз гиперплазиясы жана өнөкөт калькулездик простатиттин айкалышуусу менен жабыркаган бейтаптарды дарылоонун жаңы илимий негизделген ыкмаларын пайдалануунун негизинде бейтаптардын жашоо сапаты жакшырды, операциядан кийинки кабылдоолордун саны төмөндөдү, простата безинде кайрадан таштардын пайда болушунун алдын алды. Жогоруда белгиленгендердин бардыгы бул иштин экономикалык маанилүүлүгүн тастыктайт.

Диссертациянын коргоого коюлуучу негизги жоболору:

1. Простата безинде таштары бар простата безинин залалсыз гиперплазиясы менен жабыркаган бейтаптарды операциядан кийинки дарылоонун тактикасынын алгоритми иштелип чыкты жана ишке киргизилди.

2. Простата безинин залалсыз гиперплазиясы жана калькулездик простатиттин айкалышуусу менен жабыркаган бейтаптарды операциядан кийинки кабылдап кетүүлөрдүн алдын алуу үчүн трансуретралдык резекциядан кийин декаметоксин эритмесин пайдалануу менен дарылоо ыкмасы иштелип чыкты жана ишке киргизилди (2017-жылдын 30-декабрында алынган № 2014 патент).

3. Бейтаптарда трансуретралдык резекциядан кийин таш пайда болуусунун алдын алуу жана резидуалдык таштарды дарылоо сунушталды.

Изденүүчүнүн жеке салымы. Изилдөөчүнүн жеке салымы маалыматтык-адабияттык, клиникалык материалды, клиникалык-диагностикалык изилдөөлөрдү жана бейтаптарды трансуретралдык резекция ыкмасы менен хирургиялык жол менен дарылоону аналитикалык талдап чыгууну камтыйт.

Диссертациянын натыйжаларын апробациялоо. Диссертациялык иштин негизги жыйынтыктары И. К. Ахунбаев атындагы Кыргыз мамлекеттик медициналык академиясынын, Кыргыз мамлекеттик медициналык кайра даярдоо жана адистикти жогорулатуу институтунун адистештирилген хирургиялык жардам кафедраларынын жана Б. Н. Ельцин атындагы Кыргыз-Россия Славян университетинин жана Кыргыз Республикасынын Урологдор жана андрологдор ассоциациясынын мүчөлөрүнүн биргелешкен отурумунда (Бишкек, 2019); «Саламаттык сактоонун актуалдуу маселелери» Жаш окумуштуулардын илимий-практикалык конференциясында (Бишкек, 2019) баяндалып талкууланган.

Диссертациянын натыйжаларынын жарыяланышы. Диссертациянын негизги илимий натыйжалары рецензияланган мезгилдүү илимий басылмалардын тизмесине кирген, мезгилдүү илимий басылмаларда 5 илимий макалада жарыяланган. Ойлоп табууга 2017-жылдын 30-декабрында №2014 1 патент алынган.

Диссертациянын түзүлүшү жана көлөмү. Диссертация компьютердик терүү менен 137 бетте баяндалган (шрифти Times New Roman, көлөмү 14; интервалы 1,5). Эмгек киришүүдөн, корутундусу менен 4 бөлүмдөн, тыянактардан, практикалык сунуштардан жана 74 ата мекендик жана 151 чет элдик булактарды камтыган пайдаланылган адабияттардын көрсөткүчүнөн турат. Иш 28 таблицаны, 33 сүрөттү камтыйт.

ДИССЕРТАЦИЯНЫН НЕГИЗГИ МАЗМУНУ

1-бап. Простата безинин залалсыз гиперплазиясын жана калькулездик простатитти диагностикалоо жана дарылоонун азыркы учурдагы абалы (адабий сереп). Эч бир симптомсуз өнүккөндүктөн буга чейин белгисиз бойдон калып жаткан, башка эле бир ооруну, негизинен өнөкөт простатитти, простата безинин залалсыз гиперплазиясы жана простата безинин рагын (ПБР) текшерүүдө кокустан табылып медициналык “табылга” болуп жаткан, ультраүндүү изилдөө ишке киргизилген учурдан бери жайылып жаткан простата безинин залалсыз гиперплазиясы жана калькулездик простатитти диагностикалоо жана дарылоонун абалына карата адабий маалыматтарга сереп жүргүзүлдү. 50 жаштан жогорку курактагы бейтаптарда простата безинин залалсыз гиперплазиясы менен бирге простата безинде ташы болгондор да көп кездешет. Транс уретралдык ультра доплер изилдөө нин кеңири жайылышы бейтаптардын урук бездеринде таштардын көп табылышын шарттады. простата

безинин залалсыз гиперплазиясы менен жабыркаган бейтаптардын урук бездеринде таштардын табылышы тууралуу маалыматтар ар кайсы авторлордо бир топ айырмаланып, алардын үлүшү 0,25%дан 70% түзсө, аутопсийдик изилдөөлөрдө болсо 25% учурларда табылат.

Себеп-натыйжалаш факторлорду деталдуу анализдөө илимпоздордун көз караштары арзыбаган өзгөрүүлөргө дуушар болгонун көрсөттү. Таштын пайда болушуна обструкция фонунда простата безинде узакка созулган стаз гана өбөлгө түзбөйт, амилоиддик бүртүкчөлөрдүн кальций туздары жана органикалык эмес компоненттер менен импрегнацияланышы (сиңирилиши), простата безинин суюктугунда дүркүрөп кристаллдашуу, сийдиктин рефлюксу жана сийдик туздарынын преципитациясы жана заара жолдорунун таш оорусу менен жабыркаган бейтаптардын уретропростаталык рефлюксу, гиперкальциуриясы да (ЗЖТО жана УБ таштарынын байланышы), кесиптик зыян адаттардын таасири да эсептелет.

Адабияттарды анализдөөлөр клиникалык белгилер таштардын көлөмүнөн, түрүнөн жана алган ордунан, инфекциялык-сезгенүүчү процесстердин жана кабылдоолордун орун алышынан көз каранды экендигин көрсөтөт. Авторлордун көпчүлүгү дизуриялык бузулууларды, жамбашта оору синдромун, гематурияны, гемоспермияны жана сийдиктин туттугуусун белгилешет.

Азыркы учурда урук бездериндеги таштарды дарылоо бейтап үчүн дагы, дарыгер үчүн дагы орчундуу көйгөйдү жаратат, ал эми дарылоонун натыйжалуулугу авторлор тарабынан ар түрдүү бааланат. Адабияттарда ар түрдүү медикаментоздук, физиотерапевтикалык жана бальнеологиялык каражаттарды, лазерди, ультразвукту, дарылоонун комплекстүү ыкмаларын пайдалануу менен дарылоонун натыйжалары кеңири чагылдырылган. Азыркы учурда трансуретралдык резекциялоо (ТУР) өткөрүү боюнча топтолгон тажрыйбалар жана операциянын техникасынын жакшы иштелгендиги простата безинин залалсыз гиперплазиясы (ПБЗГ) жана калькулездик простатит менен жабыркаган бейтаптарга хирургиялык кийлигишүүгө көрсөтмө берилишин бир топ жайылтты.

2-бап. Изилдөөнүн материалдары жана ыкмалары.

Изилдөөнүн объектиси - калькулездуу простатит менен айкалышкан простата безинин залалсыз гиперплазиясы менен ооругандар.

Изилдөөнүн предмети - ар кандай байкоо мезгилдеринде трансуретралдык резекциядан кийин простата безинин асқынууларынын алдын алуу, таштын пайда болушун жана калдык таштарын дарылоо боюнча иштелип чыккан методдордун натыйжалуулугун баалоо.

2.1. Клиникалык материалдардын жалпы мүнөздөмөсү. Коюлган максат жана маселелерге ылайык өнөкөт калькулездик простатит (ӨКП) менен айкалышкан простата безинин залалсыз гиперплазияны стационардык түрдө дарылоо тактикасына карата анализ 54 жаштан 85 жашка чейинки 1077 бейтаптын саламаттык баяндарынын маалыматтарынын негизинде жүргүзүлдү. Ретроспективдүү анализдин негизинде простата безинде таштары бар простата

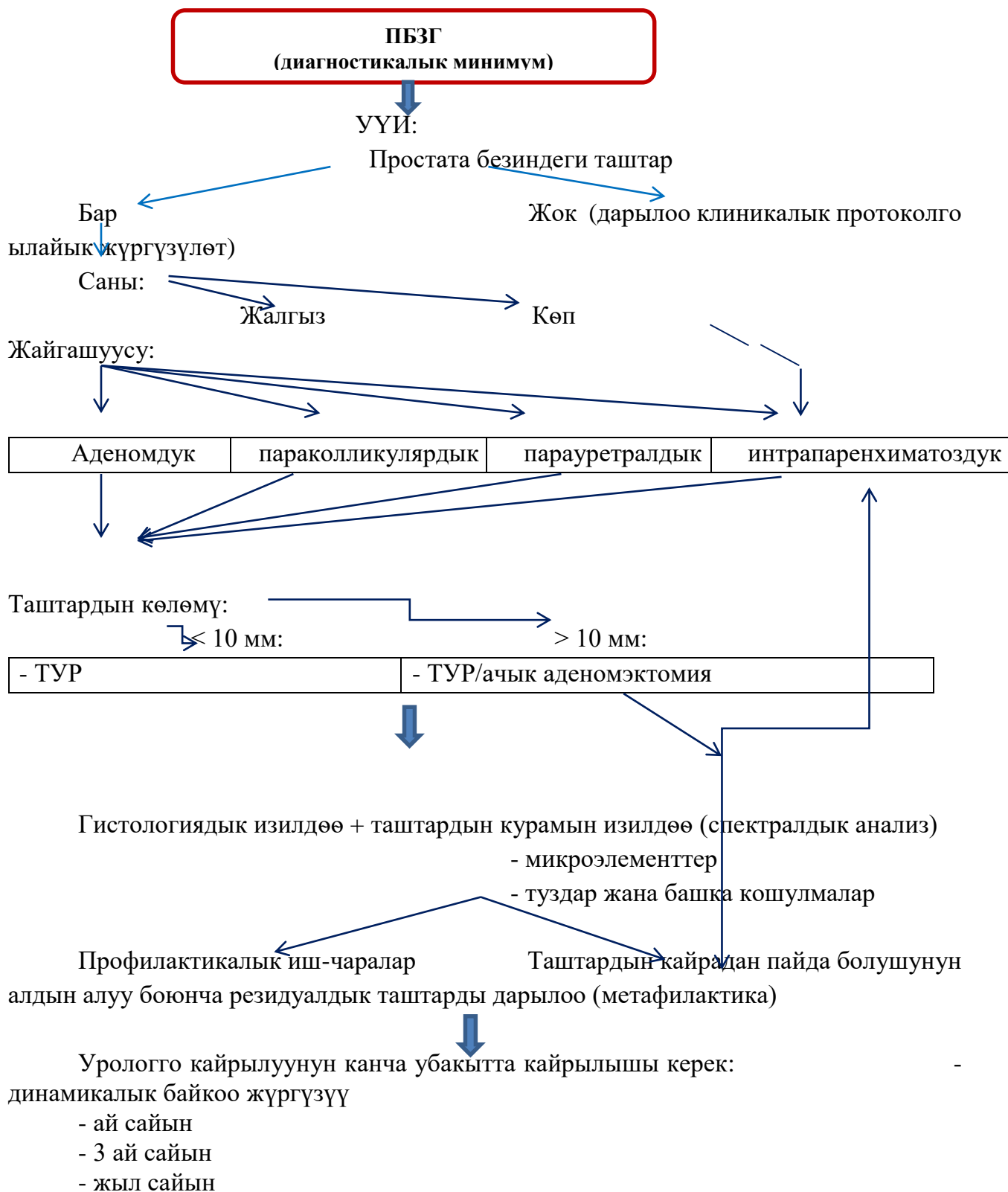
безинин залалсыз гиперплазиясы менен жабыркаган бейтапты операциядан кийинки дарылоонун алгоритми иштелип чыкты (1-сүр.).

2.2. Изилдөө ыкмаларынын мүнөздөмөсү. Изилдөөлөрдүн кийинки баскычында салттуу ыкмалар менен салыштырмалуу аспектиде клиниканы иштеп чыгуу боюнча сунушталган ыкмалардын клиникалык натыйжалуулугун баалоо болду. Клиникалык материалды 2014-жылдан 2019-жылга чейин КР СМ УГ РУИБнын андрология бөлүмүндө стационардык дарылоодо болушуп, трансуретралдык резекция ыкмасы менен простата безинин простатасына операция жасалган простата безинин залалсыз гиперплазиясы менен жабыркаган 120 бейтаптын саламаттык баяны түздү. Тематикалык бейтаптар 2 клиникалык топко бөлүштүрүлдү: негизги – 62 бейтап (51,7%), булар өнөкөт калькулездик простатит менен айкалышкан простата безинин залалсыз гиперплазиясы менен жабыркашып, аларга операциядан кийинки мезгилде сунушталган ыкма менен (патент) дарылоо жүргүзүлгөн, контролдук топто – өнөкөт калькулездик простатит менен айкалышкан простата безинин залалсыз гиперплазиясы менен жабыркашкан 58 бейтап (48,3%) болуп, простата безинин аденомасына трансуретралдык резекция өткөрүлгөндөн кийиналарга салттуу ыкма менен дарылоо жүргүзүлгөн, мында орто жаш курак $66,7 \pm 3,5$ жашты түзгөн.

Простата безинин залалсыз гиперплазиясы менен жабыркаган бейтаптарга клиникалык жүрүшүнүн стадиялуулугуна ылайык анализ жүргүзүлдү. РУИБга оорунун 1-стадиясында болгон 11 (9,2%) бейтап, 2-стадиясында болгон – 79 (65,8%) бейтап жана сийдиктин курч туттугуусу өтүшкөн - 30 бейтап (25%) жаткырылды. Көбүнчө 70 жаштан жогорку курактагы экинчи стадияда ооруган бейтаптар жаткырылды.

Бейтаптардын көбү улгайган курактагылар болгондуктан төмөнкүдөй коштоочу оорулар аныкталган жүрөктүн коронардык оорусу - (89,9%), атеросклеротикалык кардиосклероз - (83,3%), гипертониялык оору - (80,5%), жүрөктүн өнөкөт коронардык оорусу - (50 %) жана буттун варикоз оорусу - (43,5%).

Белгиленген коштоочу патологиялардан сырткары биздин бейтаптардан өнөкөт пиелонефрит (39-43%), цистит (56,2-60%), простатовезикулит (9-10,2%), сийдиктин курч туттугуусу (19-21%), уретрит (11,8-12,1%), орхоэпидидимит (6,7-5,9%), простатит (48,9-51,2%) сыяктуу операциянын өткөрүлүшүнө таасирин тийгизиши мүмкүн болгондуктан, операциядан мурда, операция жүргүзүү учурунда жана операциядан кийинки мезгилде дарылоо-алдын алуу иш-чараларынын жүргүзүлүшүн талап кылган урологиялык оорулары болгон.



1-сүрөт. Простата безинин залалсыз гиперплазиясы менен бирге простата безинде ташы бар бейтаптарды дарылоонун алгоритми.

Изилдөөнүн лабораториялык ыкмалары сезгентүүчү кабылдоолорду, бөйрөк жана боор жетишсиздигинин белгилери, ошондой эле кабыл алынган

нозологиялык стандарттарга ылайык кандын уюгучтугунун өзгөрүүлөрүн аныктоо максатында пайдаланылды.

Биз бардык 120 бейтаптын ылдыйкы сийдик чыгаруучу жолдорунун обструкциясынын бар экендигин аныктоо жана баалоо үчүн урофлоуметрияны эң жөнөкөй скринингдик тест катары пайдаландык.

Операцияга чейинки изилдөөнүн ичине оорунун симптоматикасын простата безинин ооруларында кездешкен белгилердин эл аралык шкаласына (IPSS), бейтаптардын жашоо сапатына (QoL) ылайык аныктоо кирет.

Бардык бейтаптардын сийдик калдыгынын саны аныкталды. Алардын ичинен бейтаптардын 20% табарсыгына катетер аркылуу, калган бейтаптардыкы болсо УУИден сийдик калдыгынын көлөмүн боюнча. Мында сийдик калдыгынын орточо көлөмү $67,5 \pm 20,5$ мл түздү. Бардык бейтаптардын простатаспецификалык антигени аныкталып, орточо $3,6 \pm 0,7$ нг/мл түздү.

Простата безинин залалсыз гиперплазиясы симптоматикасынын айкындуулук деңгээли орточо деңгээлде - 43 (47,8%) простата безинин залалсыз гиперплазиянын симптоматикасы, айкын - 20 (22,2 %) жана калгандары симптомдордун айкындуулук деңгээли төмөн болгондор – 27 (30 %) түздү.

Динамикада жогоруда белгиленген мөөнөттөрдө резидуалдык таштарды табуу максатында простата безине контролдук ультраүндүү изилдөө жүргүзүлдү. трансуретралдык резекция дан кийин таш пайда болуунун алдын алуу боюнча сунушталгандардын натыйжалуулугуна 90 бейтаптын мисалында (50 бейтап – негизги, 40 контролдук) жана резидуалдык таштардын терапиясына (22 бейтап – негизги, 20 бейтап – контролдук топто) баалоо жүргүзүлдү.

Негизги топтогу 50 жана контролдук топтогу 40 бейтаптын жакынкы (чыкканда) жана алыскы (трансуретралдык резекциядан кийин 1, 3, 6 айдан жана 1 жылдан кийин) натыйжалары талданды.

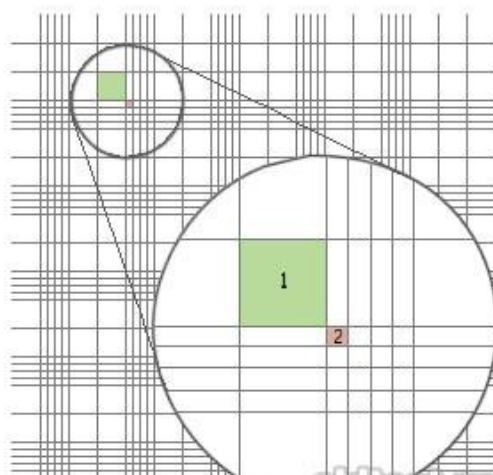
Белгиленген мөөнөттөрдө ылдыйкы сийдик чыгаруучу жолдордун симптомдорун IPSS баллдык системасы, ноктуриянын жыштыктары, 6 айга чейинки урофлоуметриянын жана жашоо сапатынын (QoL) жана ошондой эле ультраүндүү изилдөө боюнча баалоолор жүргүзүлдү.

2.3. Сунуш кылынган дарылоо жолунун мүнөздөмөсү. Трансуретралдык резекциядан кийин простата безинен алынган таштар чогултулду жана спектралдык анализге алынды. Спектралдык анализ атомдук-абсорбциялык эмиссия методу аркылуу жүргүзүлдү жана трансуретралдык резекциядан кийин алынган простата безиндеги таштардын микроэлементтик курамы Кыргыз Республикасынын УИАнын геология институтунун лабораториясында спектрографиялык жактан изилденди. Ыкманын сезимталдыгы изилденген заттын 1×10^{-3} j-экв. (т.а. 1 тоннага карата) түздү. Жалпысынан таштардын 12 үлгүсү изилденди.

Простата безинин аденомасына трансуретралдык резекция өткөрүлгөндөн кийин табарсыкты декаметоксин (Декасан®) эритмеси менен инстиляциялоо сунушталат.

Кийин биз сунуштаган ыкма пайдаланылды, мында Горяевдин камерасынын сеткасынын белгилүү квадраттарында сийдиктеги эритроциттер

аныкталат. Бул үчүн сийдикти жакшылап аралаштырып, градуирленген центрифугалык түтүкчөгө 10 мл куюп, мүнөтүнө 2000 жүгүртүмдө ажыратып, үстүнкү катмарын алып салынат да, тунмасы менен кошо 1 мл сийдик калтырылат. Тунманы жакшылап аралаштырып Горяев камерасына чоң жана кичине клеткалардагы эритроциттерди саноо менен толтурулат. Бул метод простата безинин аденомасына трансуретралдык резекция өткөрүлгөндөн кийин операциядан кийинки мезгилде уретралдык дренажды өз убагында алып салуу үчүн көрсөтмөлөрдү аныктоого мүмкүндүк берет. Мында простата безинин аденомасына трансуретралдык резекция өткөрүлүп, декаметоксин эритмеси менен инстиляциялангандан кийин эритроциттердин көрсөткүчтөрү чоң клеткада - 480-520, кичине клеткада - 18-24 эритроцитти түздү. Трансуретралдык резекция өткөрүлгөндөн кийинки 3-4- күндөрү эритроциттердин көрсөткүчтөрү чоң клеткада – 190-210, кичине клеткада – 8-12 чегинде болгон учурда уретралдык дренажды (2-сүр.) алып салуу сунушталат.



2-сүрөт. Горяев камерасы: 1 – чоң клетка; 2 – кичине клетка.

Сийдик тунмасындагы эритроциттердин Горяевдин бардык сеткасы боюнча эсеби төмөнкү формула боюнча аныкталат: $N = m/0.676$ мында N – тунманын 1 мкл дагы эритроциттердин саны; m – жалпы сеткадагы эритроциттердин саны, подсчитанных по всей сетке; 0.676 – Горяева камерасынын көлөмү (мкл).

Изилдөөнүн жыйынтыктарын статистикалык иштетүү SPSS прикладдык программасынын 2011-жылдагы версиясынын пакетинин жардамы менен персоналдык компьютерде жүргүзүлгөн. Маалыматтарды графикалык визуалдаштыруу активдүү колдонулган. Динамикалык катарды тегиздөө топтук орточо чоңдуктарды эсептөө жолу менен жүзөгө ашырылган. Маалыматтардын бүтүндөй көлөмү персоналдык компьютерде «Excel» программасында иштетилген.

3 бап. Өнөкөт калькулездик простатит менен айкалышкан простата безинин залалсыз гиперплазияны стационардык дарылоонун тактикасына ретроспективдүү анализ жүргүзүү.

3.1. Простата безинин залалсыз гиперплазиясына чалдыккан оорулуулардын ПБ таштарынын таралышын клиникалык көрүнүштөрүн, диагностикасын жана дарылоону ретроспективдүү талдоо.

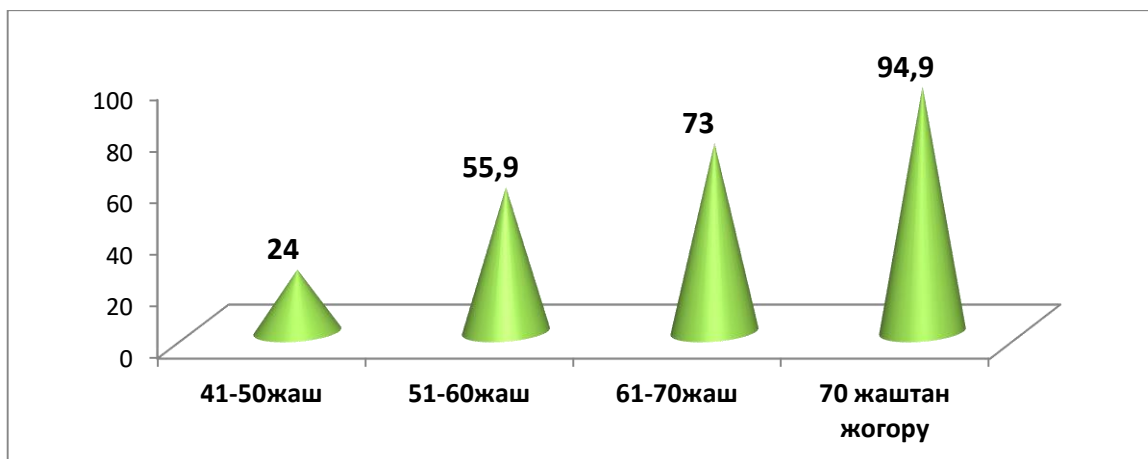
Простата безинин залалсыз гиперплазиясы менен жабыркоонун узактыгы орто эсеп менен алганда $6,7 \pm 2,5$ жылды түзөт. Белгилеп кете турган нерсе, трансуретралдык резекция методу менен операция жасалган бейтаптардын простата безинин аденомасы 3 жылдан 7 жылга чейинки аралыкта ооруган. Эң узун үлүш 4-5 (27,2%) жана 6-7 (26,4%) жылдык мөөнөт, ал эми эң кичине үлүш – 10 (1,3%) жылдык мөөнөттү түзөт.

Саламаттык баяндарынын маалыматтары боюнча бейтаптардын стационарга келгенде билдирген даттануулары жаш курагына жараша ар түдүү болгон, булар 1-таблицада системалаштырылды.

1 таблица – Простата безинин залалсыз гиперплазиясы менен жабыркаган бейтаптардын симптомдорунун салыштырма салмагы

Симптомдор:	(n=1077)	абс. %
Инфравезикалдык обструкция	712	66,1
- зааранын аз бөлүнүп чыгышы	529	49,1
- странгурия	434	40,3
- заара ушатууда ичтин чыңалып оорушу	930	86,4
- заара ушатуунун убактысынын өсүшү	91	8,5
- тамчылап заара ушатуу	603	56,0
- заара ушатып бүтөөрдө зааранын тамчылап чыгышы	820	76,1
- табарсыктын толук бошобой калуусу	323	30,0
- парадоксалдуу ишурия		
Ирритативдик:	769	71,4
- заараны тез-тезден жана аз-аздан ушатуу		
- тез тез заара ушаткысы келүү	436	40,5
- заараны кармай албай калуу	398	36,9
- никтурия (түнкү поллакиурия)	918	85,2

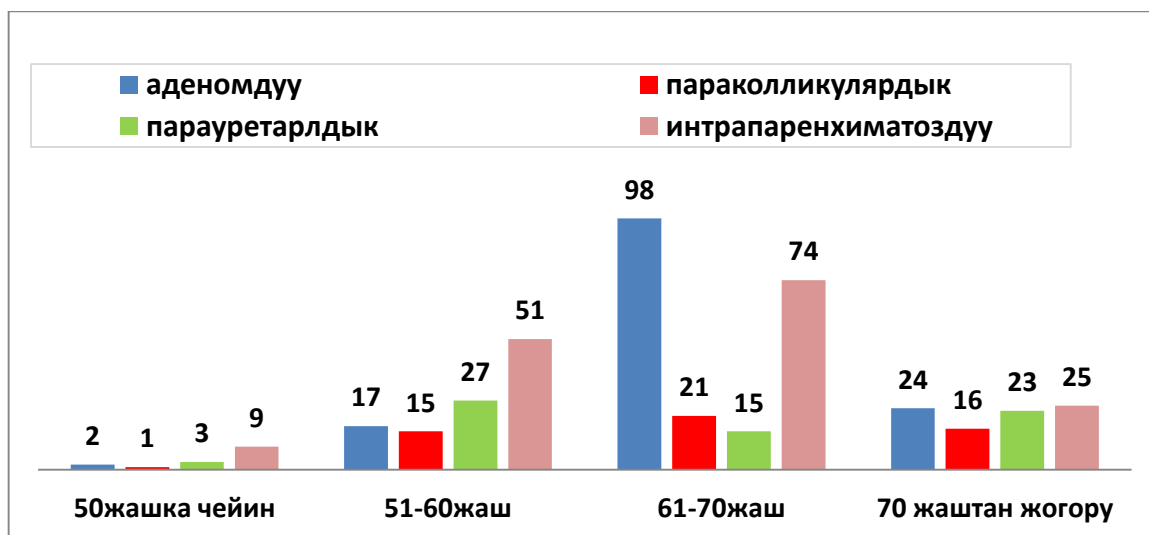
Ар кайсы жаш курактарда простата безине жайгашкан конкременттери, кальцинаттары жана алардын жайгашуусу тууралуу простата безинин ультраүндүү изилдөө корутундуларына анализ жүргүзүү. 701 бейтапта эхопозитивдик жол калыптанган гиперэхогендик кошулуулар табылган, бул 65,1% түзөт (3-сүр.). Табылган кальцификаттардын саны үлүшү бейтаптардын жаш курагы өйдөлөгөн сайын өсөт, мисалы, 50 жашка чейин 24%га, 60 жашка чейин – 55,9%га, 70 жашка чейин – 73%га жана 70 жаштан жогору – 94,9%га чейин.



3-сүрөт. Ар кайсы жаш курактарда таштардын табылышынын жыштыгы (%).

Простата безинин кандайдыр бир патологиясы простата безине таштардын болушу менен коштолуусу 56,3%, өнөкөт простатит 35,8% жана простата безинин рагы менен коштолуусу – 2,3% учурларда кездешет. Простата безинде таш табылган бейтаптардын 5,6 %да гана простата беги патологиялык өзгөрүүлөргө дуушар болбогондугун белгилеп кетүү зарыл.

Простата безиндеги таштардын жайгашуусуна анализ жүргүзүлгөндө корутундулардын 40% боюнча таштардын жайгашкан ордун аныктоого мүмкүн эмес болгон, анткени таштын бар экендиги гана белгиленген, ал эми 60%да алар тарабынан (421 киши) 4-сүр. көрсөтүлгөн маалыматтар белгиленген. Простата безиндеги таштар кандай жайгашпасын жалгыз (63%) жана көп таштар түрүндө (37%) кездешип, сандык катышы 1:2 түзөрүн белгилеп өтүү керек.



4-сүрөт. Простата безиндеги таштардын жайгашуусу (абсолюттук саны).

Ошондой эле простата безиндеги таштар кандай жайгашпасын бейтаптардын жашы канчалык жогору болгон сайын таштардын көлөмү да ошого жараша жогорулагандыгы байкалды. Мисалы, 50 жашка чейинки курактагы бейтаптардын конкременттеринин өлчөмдөрү 0,2 – 0,97 см чейин болсо, 75 жаштан жогорку курактагылардыкы 1,2 ден 2,31 см чейин жеткен.

Стационарда жүргүзүлгөн дарылоо 2-таблицада көрсөтүлдү.

2 таблица – Простата безинин ташы бар простата безинин залалсыз гиперплазиясы менен жабыркаган бейтаптарды дарылоо

Дарылоо	Жаш курагы (жаш)				Итого
	41-50	51-60	60-71	>75	
Консервативдүү	4 (16%)	61 (11%)	31 (7,8)	7 (7,1%)	103 (9,6%)
Хирургиялык	12 (48%)	315 (56,7%)	299 (75,3%)	78 (78,8%)	704 (65,3%)
Эпицистостомиялык	- 0%	118 (21,2%)	17 (4,3%)	9 (9,1%)	144 (13,4%)
Динамикалык байкоо жүргүзүү	6 (24%)	28 (5%)	35 (8,8%)	3 (3%)	72 (6,7%)
Өзүн алып жүрүү терапиясы	3 (12%)	34 (6,1%)	15 (3,8)	2 (2%)	54 (5%)
Бардыгы	25 (100%)	556 (100%)	397 (100%)	99 (100%)	1077 (100%)

Кабылдап кетүүлөргө анализ жүргүзүлгөндө кабылдап кетүү менен ПБда таштардын болушу жана анын оорунун өнүгүшүнө тийгизген таасири менен байланышын аныктоого мүмкүн болгон жок, анткени саламаттык баяндарындагы жазуулардагы маалыматтар жетишсиз болду, ошентсе да трансуретралдык резекциянын натыйжалуулугу жакшы деп бааланды. трансуретралдык резекциядан соң операция жасалгандан кийин бейтаптын стационарда калуу узактыгы кыскаргандыгы анык факт болууда, бул $5,7 \pm 0,5$ күндү түзөт, ал эми ачык аденомэктомияда - $2 - 2,5$ эсе көп ($P < 0,05$).

4 бап. Простата безинин ташы бар простата безинин залалсыз гиперплазиясы менен жабыркаган бейтаптарды трансуретралдык резекциядан кийин дарылоонун натыйжалуулугун салыштырмалуу баалоонун натыйжалары.

4.1. Трансуретралдык резекциядан кийин бейтаптарды салттуу башкарууга салыштырмалуу сунушталган ыкманын натыйжалуулугун салыштырып талдоо. Трансуретралдык резекциядан кийин жүргүзүлгөн дарылоонун түздөн-түз натыйжаларына салыштыруу жүргүзүлдү. Операциянын техникалык татаалдыгы, тигүүчү материалдардын колдонулушу, кан жоготуу, операциянын көлөмү тең бааланды. Операциядан кийинки мезгилдеги динамикада кан жоготуулар, оору синдрому жана кабылдап кетүүлөр белгиленди.

Кийин 2-бөлүмдө баяндалган сунушталып жаткан методика боюнча операция жасалгандан кийин 3-4-күнү жана табарсык инстиляциялангандан кийин Горяев камерасында сийдиктеги эритроциттерди эсептеп анализ жүргүзүлдү. Эсептөөлөрдүн натыйжалары 3-таблицада жана 5-сүрөттө көрсөтүлдү. Негизги топтун эритроциттеринин санынын орточо мааниси бир топ жакшырган. Мисалы, бейтаптарды стандарттык түрдө дарылаган мезгилде сийдиктин тазалангандыгын визуалдык текшерүүнүн натыйжасында уретралдык дренаж 4-5-күнү алынып салынгандан кийин дагы сийдикте

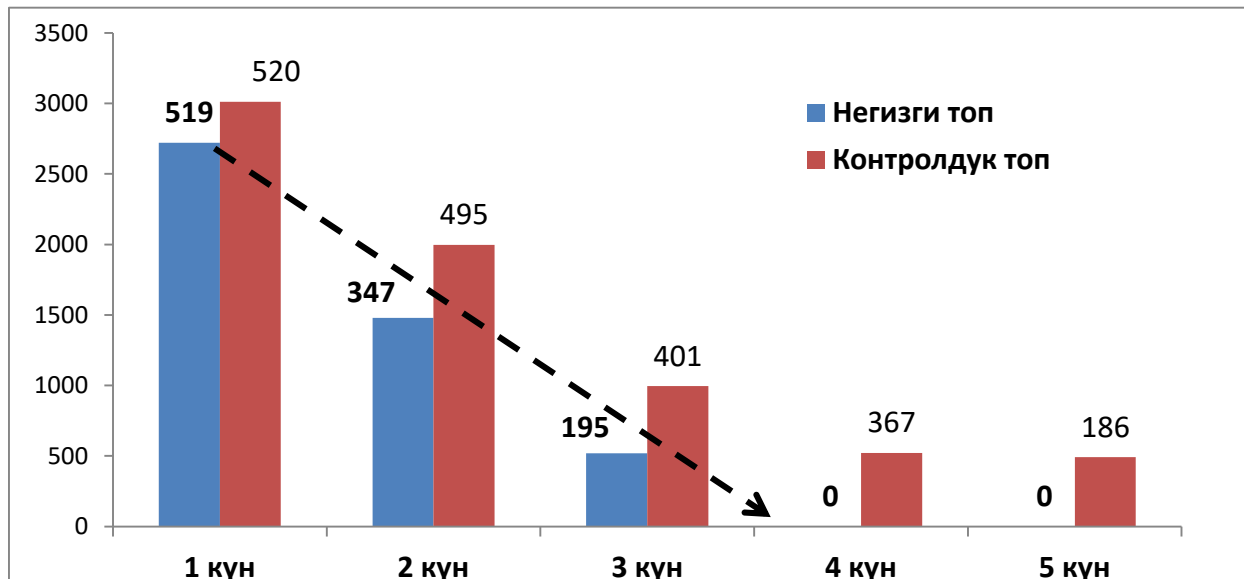
эритроциттер табылары белгиленген.

Өткөрүлгөн диагностикалык изилдөөлөрдөн кийин 97 бейтапта чоң клеткада 190-210 чегинде эритроцити, ал эми кичине клеткада 8-12 чегинде эритроцити болгондугу аныкталып, уретралдык дренаждар 3-күнү алынып салынды. Жогоруда көрсөтүлгөн критерийлер боюнча 14 бейтаптын уретралдык дренаждары 4-күнү жана 9 бейтаптын уретралдык дренаждары 5-күнү алынып салынды.

3 таблица – Операциядан кийин ар кандай мөөнөттөрдө Горяев камерасында эритроциттерди эсептөөнүн натыйжалары (n=120)

Топтор	1-күн		2-күн		3-күн		4-күн		5-күн	
	ЧК	КК	ЧК	КК	ЧК	КК	ЧК	КК	ЧК	КК
Негизги	519± 24,5	22± 25,6	347± 15,4	16± 14,2	195± 7,4	9± 5,3	-	-	-	-
Контролдук	520± 27,2	24± 28,1	495± 17,8	22± 15,5	401± 8,2	19± 6,4	367± 7,2	16± 5,1	186± 4,2	12± 0,5
P	<0,05		<0,05		<0,05		<0,05			

Эскертүү: ЧК – чоң клетка; КК – кичине клетка.



5-сүрөт. Горяев камерасында эритроциттердин санын эсептөөнүн көрсөткүчтөрү динамикада (уретралдык катетер алынгандан кийин 4-5-күн).

4.2. Простата безинин залалсыз гиперплазиясына чалдыккан оорулуулардын ПБ таштары менен айкалышкан трансуретралдык резекциядан кийинки дарылоонун натыйжалары. Дарылоонун фонунда простата безинин залалсыз гиперплазиясы симптомдорунун өзгөрүү

динамикасы боюнча салыштырылып жаткан эки топто да симптомдор салыштырмалуу жакшырды деген тыянакка келдик, бул өз кезегинде простата безинин аденомасына трансуретралдык резекция өткөрүүнүн натыйжалуулугун, коопсуздугун жана жакшы көтөрүлөрүн дагы бир жолу тастыктады.

Негизги топтогу бейтаптардын көрсөткүчтөрүнүн саны жакшы экендигин белгилей кетиш керек. Операцияга чейин көрсөткүчтөр тең болгон болсо, операциядан кийинки көрсөткүчтөр кескин айырмаланган. Бул IPSS шкаласынын көрсөткүчтөрү (контролдук топто 5,2+1,9 жана 22,6+1,4), ноктурия, КЖ (6,1+1,2 жана 1,3+0,9) жана сийдик калдыгынын көлөмү (40,0±2,7 жана 45,0±3,7).

Алынган жыйынтыктардын жана спектралдык анализдин натыйжаларынын негизинде 4-таблицада берилген терапиянын схемасы иштелип чыкты.

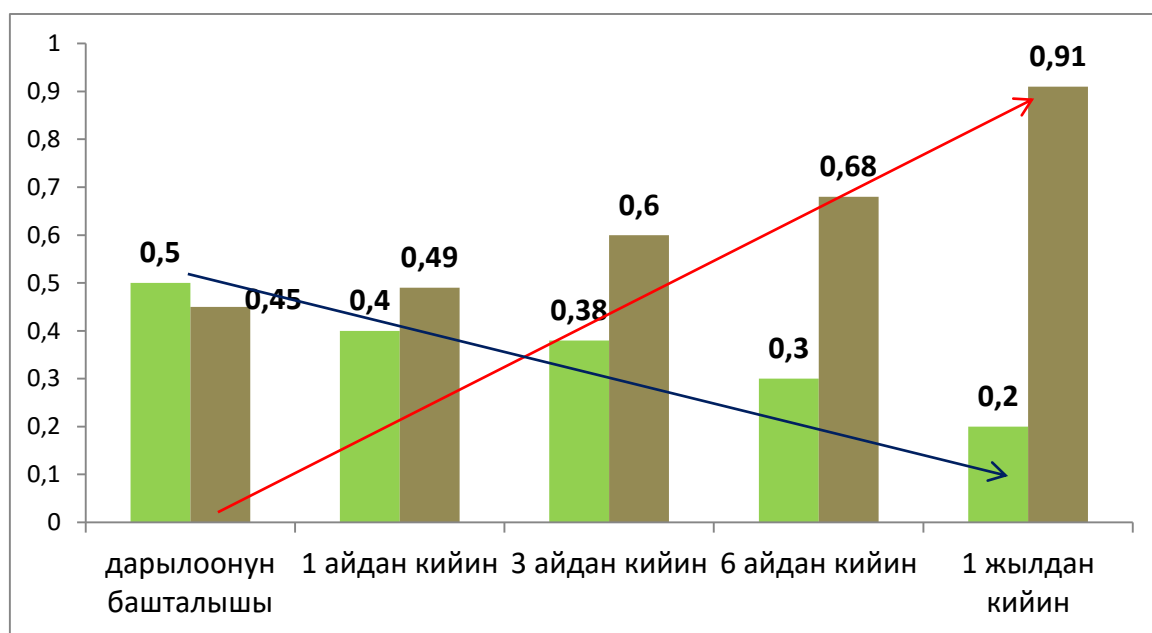
4 таблица – Трансуретралдык резекциядан кийинки терапиянын схемасы

Дарылоо	
Таш пайда болуусунун алдын алуу ↓	Резидуалдык таштардын ↓
- жумшартылган суу ичүү (ар дайым)	
- төмөнкү макроэлементтердин: калий; натрий; кальций; магний; фосфор жана башка микроэлементтер камтылышы аныкталгандан кийин көрсөмөлөрү жараша диетотерапия/дарыланып тамактануу;	
- оор металлдардын туздары табылган учурда детоксикациялык терапия Коэнзим Q 10 1 ай бою күнүнө 1 таблеткадан тамак менен кошо	
- Аскорбин кислотасы дарылык каражат катары суткасына 90 мг жана тамактануу рационана эсептеп кошуу	
	- фитопрепараттар менен литолитикалык терапия (ири клюкванын мөмөлөрү)
- оксалурияда узак убакыт аралыгында (4-5 жыл) күн сайын 10 мг В6 витамин менен 300 мг магний кабыл алуу	
	- антибактериалдык терапия
	- СНМП (солифенацин) күн сайын бир жолу 5 мг 1 ай бою

4.3. Дарылоонун дароо жана узак мөөнөттүү натыйжалары. Изилдөөнүн ар кайсы мөөнөттөрүндө кайрадан текшерүүдөн өткөн бейтаптардын саны салыштырылганда простата безинин залалсыз гиперплазиясы диагнозу коюлган негизги топтон 50 киши, контролдук топтон - 40 бейтап болгон, калган бейтаптар менен байланыш үзүлгөн.

Трансуретралдык резекциядан кийин 1 жылдан кийин кайрадан таштын пайда болуусунун алдын алуу үчүн сунушталган дарылоонун натыйжасында ультраүндүү изилдөөнүн жыйынтыктары боюнча бардыгы клиникалык жактан айыккандыгы белгиленди. Бирок, ошентсе дагы, таштын пайда болуусунун алдын алуу үчүн 4 жылдан 6 жылга чейин уролог тарабынан диспансердик байкоодо болууну жана салттуу тамактануунун өзгөчөлүктөрүн эске алуу менен терапиянын методдорунун топтомун жекече тандоону талап кылат.

Трансуретралдык резекциядан кийинки дарылоо процессинде резидуалдык таштардын көлөмдөрүнүн өзгөрүү динамикасы ар кайсы мөөнөттөрдө негизги топтун бейтаптарында $0,5 \pm 0,2$ мм, контролдук топто – $0,45 \pm 0,11$ мм түздү (6-сүр.).



6-сүрөт. Салыштырылып жаткан топтордо ПБ резидуалдык таштардын көлөмдөрүнүн өзгөрүү динамикасы (мм).

Диаграммада көрүнүп тургандай, простата безинин резидуалдык таштары бар бейтаптарга трансуретралдык резекция өткөрүлгөндөн кийин салыштырылып жаткан топтордогу көрсөткүчтөрдө көлөмдөр боюнча олуттуу айырмачылыктар байкалып турат. Анткени, негизги топтун бейтаптарында көлөмдөр 0,5тен 0,2 ммге чейин кичирейген болсо, бейтаптар эч кандай дарылоо албаган контролдук топто көлөмдөрдүн да, сандарынын дагы өскөндүгү байкалат.

Ошентип, биздин трансуретралдык резекциядан кийин бир нече бейтаптар менен жүргүзгөн изилдөөлөрүбүз, буларды саламаттыкты сактоо системасынын амбулатордук деңгээлинде пайдалануу үчүн сунуш кылууга мүмкүндүк берет. Анткени, бул метод простата безинде таштардын кайрадан пайда болушунун алдын алууга, дарылоого, узак убакыт бою болсо дагы өз убагында контролдоого мүмкүндүк берет. Бул өз кезегинде өткөрүлгөн трансуретралдык резекциянын

натыйжалуулугун кыйла жогорулатуу менен бирге бейтаптардын жашоо сапатын да өстүрөт.

КОРУТУНДУ

1. Ретроспективдүү анализдин негизинде калькулездик простатитти табуунун жыштыгы бейтаптардын жаш курагы менен бирге өсөт жана 50 жаштагылардын 24%, 60 жашка чейинкилерде – 55,9%, 70 жашка чейинкилерде – 73% жана 70 жаштан жогорку курактагыларда – 94,9% кездешет.

2. Простата безинин залалсыз гиперплазиясы жана калькулездик простатиттин айкалышуусу менен жабыркаган бейтаптарды трансуретралдык резекциядан кийин табарсыгын декаметоксин эритмесин пайдалануу менен инстиляциялоону пайдалануунун сунушталган ыкмасы (2017-жылдын 30-декабрында алынган № 2014 патент) салттуу ыкмаларга салыштырмалуу жогорку клиникалык натыйжалуулукту көрсөтүү жана бейтаптардын жашоо сапатынын көрсөткүчтөрү 1,4 эсе жогору болуп, ал эми операциядан кийинки кабылдап кетүүлөрдүн саны 2,5 эсеге азайган.

3. Иштелип чыккан алгоритмге ылайык 1 жылдык мөөнөт аралыгында трансуретралдык резекциядан кийин таштын пайда болуусунун алдын алуу жана резидуалдык таштарды (простата безиндеги таштардын көлөмү 5,0ммден 2,0ммге чейин кичирейген) терапиялоону пайдалануу туура экендиги далилденди жана салыштырылган топ менен салыштырмалуу (7,5%дан 26% чейинки учурларда) негизги топто кайрадан таш пайда болуу фактысы табылган жок.

ПРАКТИКАЛЫК СУНУШТАР

1. Простата безинин залалсыз гиперплазиясы жана калькулездик простатиттин айкалышуусунда алгоритмди пайдалануу бейтап үчүн трансуретралдык резекциянын клиникалык жогорку натыйжалуу болушун камсыздоого мүмкүндүк берет.

2. Табарсыкты декаметоксин эритмеси менен инстиляциялоо операциядан кийинки кабылдап кетүүлөрдү азайтууга мүмкүндүк берип, бул болсо өз кезегинде бейтаптардын жашоо сапатын жакшыртат.

3. Сунушталган таштардын пайда болушунун профилактикасы таштардын кайрадан пайда болушунун алдын алууга, ал эми простата безиндеги резидуалдык таштардын терапиясы амбулатордук шарттарда өз убагында контролдоого мүмкүндүк берет, бул нерсе простата безинин аденомасына трансуретралдык резекция өткөрүүнүн натыйжалуулугун гана жогорулатпастан, бейтаптардын жашоо сапатын да өстүрөт.

ДИССЕРТАЦИЯНЫН ТЕМАСЫ БОЮНЧА ЖАРЫЯЛАНГАН ЭМГЕКТЕРДИН ТИЗМЕСИ

1. **Джапаров, Ж.Т.** Сравнительный анализ пациентов с доброкачественной гиперплазией предстательной железы, находившихся на стационарном лечении в республиканском научном центре урологии при национальном госпитале министерства здравоохранения Кыргызской Республики [Текст] / А. Ч. Усупбаев, Ж. Т. Джапаров, М. Б. Кылычбеков и др. // Вестник КГМА им. И. К. Ахунбаева. - 2017. - № 3. - С. 43-45. <https://elibrary.ru/item.asp?id=29855115>

2. **Джапаров, Ж. Т.** Результаты трансректальной мультифокальной биопсии предстательной железы [Текст] / А. Ч. Усупбаев, М. Б. Кылычбеков, Ж. Т. Джапаров и др. // Вестник КГМА им. И. К. Ахунбаева. - 2017. - № 3. - С. 94-96. <https://elibrary.ru/item.asp?id=29855128>

3. **Джапаров, Ж. Т.** Доброкачественная гиперплазия предстательной железы в сочетании с хроническим калькулезным простатитом [Текст] / Ж. Т. Джапаров, А. Ч. Усупбаев, М. Б. Кылычбеков и др. // Вестник КРСУ им. Б.Н. Ельцина. - 2017. - № 10. - С. 26-28. <https://elibrary.ru/item.asp?id=32358112>

4. **Джапаров, Ж. Т.** Пат. 2014 Кыргызская Республика, Способ ведения больных с доброкачественной гиперплазией предстательной железы в послеоперационном периоде, перенесших трансуретральную резекцию аденомы простаты [Текст] / А. Ч. Усупбаев, М. Б. Кылычбеков, Ж. Т. Джапаров // Бишкек. Кыргызпатент - № 20170070.1; заявл. 07.06.2017; опубл. 30.12.2017.

5. **Джапаров, Ж. Т.** Результаты хирургического лечения доброкачественной гиперплазии предстательной железы [Текст] / Н. С. Эстебесов, Г. С. Чернецова, Ж. Т. Джапаров // Здоровье и образование в XXI. - 2018. - № 12. - С. 51-54. <https://elibrary.ru/item.asp?id=36545736>

6. **Джапаров, Ж. Т.** Способ ведение больных с доброкачественной гиперплазией предстательной железы в сочетании с хроническим калькулезным простатитом в послеоперационном периоде после операции трансуретральная резекция. Определение критериев для своевременного удаления уретрального дренажа [Текст] / Ж. Т. Джапаров, А. Ч. Усупбаев, Н. С. Эстебесов и др. // Здоровье и образование в XXI веке. - 2019. - № 3. - С. 13-16. <https://elibrary.ru/item.asp?id=38215249>.

Джапаров Жаныбек Токтогалиевичтин “Простата безинин залалсыз гиперплазиясы менен калькулездик простатит айкалышкан учурда трансуретралдык резекциялоо өткөрүүнү сунуштоо жана анын натыйжалуулугу” деген темадагы 14.01.23 – урология адистиги боюнча медицина илимдеринин кандидаты окумуштуулук даражасын алуу үчүн жазылган диссертациясынын кыскача

РЕЗЮМЕСИ

Негизги сөздөр: простата безинин залалсыз гиперплазиясы, простата безинин таштары, трансуретралдык резекция, операциядан кийинки кабылдап кетүүлөр, простата таштарынын спектралдык анализи, таш пайда болуунун профилактикасы, резидуалдык таштардын терапиясы, дарылоо алгоритми.

Изилдөөнүн максаты. Трансуретралдык резекциянын натыйжалуулугун жана биздин республикадагы простата безинин залалсыз гиперплазиясынын жана калькулездик простатиттин айкалышуусу менен жабыркаган бейтаптардын жашоо сапатын жогорулатуу .

Изилдөөнүн объектиси: Простата безинин залалсыз гиперплазиясы жана калькулездик простатиттин айкалышуусу менен жабыркаган бейтаптар (120 бейтап).

Изилдөөнүн предмети ар кандай байкоо мезгилдеринде трансуретралдык резекциядан кийин простата безинин аскынууларынын алдын алуу, таштын пайда болушун жана калдык таштарын дарылоо боюнча иштелип чыккан методдордун натыйжалуулугун баалоо.

Изилдөөнүн ыкмалары: клиникалык, ретроспективдик, статистикалык.

Алынган жыйынтыктар жана алардын жаңылыгы: биздин республиканын бейтаптары үчүн простатанын ультра ундуу изилдеси эң приоритеттүү, коопсуз жана экономикалык жактан пайдалуу облуп эсептелет. ТУРдан кийинки кабылдап кетүүлөрдүн жана кайрадан таштын пайда болуусунун жана ошондой эле резидуалдык таштардын терапиясы боюнча сунушталган алдын алуу ыкмалары ар түрдүү узак мөөнөттөрдө бардык көрсөткүчтөр боюнча (операциядан кийинки кабылдап кетүүлөр, таштын пайда болушу, клиникалык белгилер, жашоо сапатын баалоо), анын ичинде салттуу методдорго салыштырмалуу аспектиде дагы натыйжалуу болду. Саламаттыкты сактоонун ар кандай деңгээлдеринде практикалык түрдө пайдалануу үчүн простата безинин залалсыз гиперплазиясы жана простата безинде ташы бар бейтаптарды операциядан кийинки мөөнөттө дарылоонун тактикасынын алгоритми иштелип чыкты жана ишке киргизилди. Операциядан кийинки кабылдап кетүүлөрдүн алдын алуу максатында простата безинин залалсыз гиперплазиясы жана калькулездик простатиттин айкалышуусу менен жабыркаган бейтаптарды трансуретралдык резекциялоодан кийин табарсыгын декаметоксин эритмесин (2017–жылдын 30–декабрында алынган № 2014 патент) пайдалануу менен дарылоо ыкмасы иштелип чыкты жана ишке киргизилди; трансуретралдык резекциялоодан кийин бейтаптарда таштардын пайда болушунун алдын алуу жана резидуалдык таштарды дарылоо сунушталды.

Колдонуу тармагы: урология.

РЕЗЮМЕ

диссертации Джапарова Жаныбека Токтогалиевича на тему «Показания и эффективность трансуретральной резекции при доброкачественной гиперплазии предстательной железы, осложненной калькулезным простатитом» на соискание ученой степени кандидата медицинских наук по специальности 14.01.23 – урология

Ключевые слова: доброкачественная гиперплазия предстательной железы, калькулезный простатит, камни предстательной железы, трансуретральная резекция, послеоперационные осложнения, спектральный анализ камней простаты, профилактика камнеобразования, терапия резидуальных камней, алгоритм лечения.

Цель исследования. Повысить эффективность трансуретральной резекции и качества жизни больных с доброкачественной гиперплазией предстательной железы в сочетании с хроническим калькулезным простатитом.

Объекты исследования: Больные с доброкачественной гиперплазией предстательной железы в сочетании с хроническим калькулезным простатитом (120 больных).

Предмет исследования: оценка эффективности разработанных способов профилактики осложнений, камнеобразования и лечения резидуальных камней ПЖ после трансуретральной резекции в различные сроки наблюдения.

Методы исследования: клинический, ретроспективный, статистический.

Полученные результаты и их научная новизна. УЗИ простаты является приоритетным, безопасным и экономически выгодным для пациентов нашей республики.

Предложенные способы профилактики осложнений после трансуретральной резекции и повторного камнеобразования, а также терапии при резидуальных камнях были эффективнее по всем показателям (послеоперационные осложнения, камнеобразование, клинические проявления, оценка КЖ) в различные отдаленные сроки, в том числе и качество жизни больных в сравнительном аспекте с традиционными методами.

Разработан и внедрен алгоритм тактики послеоперационного лечения пациентов с доброкачественной гиперплазией предстательной железы в сочетании с камнями простаты для практического применения на различных уровнях здравоохранения;. Разработан и внедрен способ лечения больных с доброкачественной гиперплазией предстательной железы в сочетании с калькулезным простатитом после трансуретральной резекции с целью профилактики послеоперационных осложнений с применением раствора декаметоксина (патент № 2014 от 30 декабря 2017 г); предложены профилактика камнеобразования и лечение резидуальных камней у больных после трансуретральной резекции.

Область применения: урология.

SUMMARY

Dzhaparov Zhanybek Toktogaliyevich dissertation on the topic “Indications and efficacy of transurethral resection for benign prostatic hyperplasia in combination with chronic calculous prostatitis” for the degree of candidate of medical sciences in the specialty 14.01.23 – urology

Key words: benign prostatic hyperplasia, calculous prostatitis, prostate stones, transurethral resection, postoperative complications, spectral analysis of prostate stones, stone formation prophylaxis, therapy of residual stones, treatment algorithm

Goal of research: To increase the efficiency of transurethral resection and the quality of life of patients with benign prostatic hyperplasia in combination with chronic calculous prostatitis.

Subject of research: Patients with BPH in combination with chronic calculous prostatitis (120 patients).

Research methods: clinical, retrospective, statistical.

Results obtained and scientific novelty. Ultrasound of the prostate is a priority, safe and cost-effective for patients of our republic.

The proposed methods for the prevention of complications after TUR and re-stone formation, as well as therapy for residual stones, were more effective in all respects (postoperative complications, stone formation, clinical manifestations, QOL assessment) in various long-term periods, including the quality of life of patients in a comparative aspect with traditional methods.

An algorithm has been developed and implemented for the tactics of postoperative treatment of patients with BPH in combination with pancreatic stones for practical use at various levels of healthcare; A method has been developed and introduced for the treatment of patients with BPH in combination with calculous prostatitis after TUR in order to prevent postoperative complications using a solution of decamethoxin (patent No. 2014 dated December 30, 2017); prophylaxis of stone formation and treatment of residual stones in patients after TUR are proposed.

Application area: urology.

Басып чыгарууга 2020-жылдын 15-октябрында кол коюлган
Буйрутма №1688. Тираж 50 экз. Офсеттик кагаз.
Барактын форматы 60 х 90/16. Көлөмү 1,5 п. б.
«Соф Басмасы» ЖЧКда басылган.
720020, Бишкек ш., Ахунбаева көч., 92